

Г.М. Балан¹, Б.С. Шейман¹, П.Г. Жмійко¹, Д.О. Дзюба², О.М. Рожкова³, Н.В. Курділь¹,
А.Г. Кудрявцева¹, В.С. Лісовська¹, Чермних Н.П.¹

¹Державне підприємство «Науковий центр превентивної токсикології, харчової та хімічної безпеки імені академіка Л.І. Медведя Міністерства охорони здоров'я України», м. Київ, Україна

²Національний університет охорони здоров'я України імені П.Л. Шупика, м. Київ, Україна

³КЗКОР «Київське обласне бюро судово-медичної експертизи», м. Київ, Україна

УДОСКОНАЛЕННЯ ДИФЕРЕНЦІЙНОЇ ДІАГНОСТИКИ ГОСТРИХ ПЕРОРАЛЬНИХ ТА ІНГАЛЯЦІЙНИХ ОТРУЄНЬ СПОЛУКАМИ ТАЛІЮ, ПАТОГІСТОЛОГІЯ ТА СТРАТЕГІЯ ЛІКУВАННЯ (НА ОСНОВІ ГРУПОВИХ ВИПАДКІВ)

РЕЗЮМЕ. Аналіз літературних даних та власних досліджень виявив зростання кількості кримінальних, а також випадкових гострих отруєнь сполуками талію (Tl^+) у всіх країнах, зокрема й в Україні, що, в тому числі, пов'язано з доступністю Tl^+ у мережі Інтернет. Найчастіше це групові випадки, нерідко з летальними наслідками або з наступною інвалідністю, що обумовлено відтермінованим встановленням діагнозу та пізнім призначенням антидотної терапії. Необхідно враховувати, що в умовах війни в Україні існує підвищений ризик застосування Tl^+ з терористичною метою.

Мета. На основі аналізу щоденної динаміки розвитку клінічних проявів, хіміко-токсикологічних, біохімічних, електронейроміографічних показників та патогістологічних даних удосконалити диференційну діагностику клінічних синдромів у хворих з гострими пероральними та інгаляційними отруєннями сполуками талію.

Матеріали та методи. Здійснено науковий аналіз даних літератури з використанням реферативних баз даних наукових бібліотек та власних досліджень щодо добового наростання клінічних, особливо неврологічних специфічних для отруєння Tl^+ симптомів на фоні гастроінтестинальних порушень. Використано клінічні, лабораторні, електронейроміографічні, токсикоаналітичні та патогістологічні методи досліджень.

Результати. Визначено щодобову послідовність появи та розвитку основних специфічних симптомів гострого отруєння Tl^+ за низьких і високих доз, що дозволяє в перші дні запідозрити отруєння і своєчасно провести токсикологічне дослідження та призначити антидотну і детоксикаційну терапію: в перші 2 доби у постраждалих на тлі гастроінтестинальної патології з'являються болючі парестезії не стільки в кінцівках, скільки в порожнині рота при пероральних отруєннях і по ходу верхніх дихальних шляхів поряд з пекучими болями за грудиною та охриплим голосом – при інгаляційних отруєннях; на 3–4-й день перед появою алопеції з'являються постійні парестезії волоссяної частини голови з одночасною появою вогнищевої пігментації шкіри та потемнінням коренів волосся; у перші дні інтоксикації з'являються інтенсивні пекучі симетричні болі та парестезії не тільки в кінцівках, особливо в області стоп, литкових м'язів, м'язів внутрішньої поверхні стегон, плечового поясу, грудної клітки, а й особливо мошонки в чоловіків і молочних залоз у жінок. Співставлення клініко-токсикологічних і патогістологічних показників засвідчило поліорганне ураження організму при отруєнні високими дозами Tl^+ .

Висновки. Висока токсичність сполук талію, ріст кримінальних інцидентів, потенційний ризик застосування їх з диверсійною та терористичною метою в умовах війни в Україні, обумовлюють потребу особливого контролю за обігом Tl^+ , блокування сайтів в Інтернеті з оголошеннями про продаж високотоксичних хімічних речовин. Потребує уваги проблема забезпечення наявності в аптечній мережі специфічного антидоту Фероцину, а також створення резерву антидотів для ліквідації наслідків надзвичайних ситуацій.

Ключові слова: сполуки талію, гострі кримінальні отруєння, послідовність симптоматики, патогістологія.

G. Balan¹, B. Sheiman¹, P. Zhminko¹, D. Dzyuba², O. Rozhkova³, N. Kurdil¹,
A. Kudryavtseva¹, V. Lisovska¹, N. Chermnykh¹

¹L.I. Medved's Research Center of Preventive Toxicology, Food and Chemical Safety, Ministry of Health, Ukraine (State Enterprise), Kyiv, Ukraine

²KNP "Kyiv city clinical hospital of emergency medical care", Kyiv, Ukraine

³Municipal institution of the Kyiv Regional Council "Kyiv Regional Bureau of Forensic Medical Examination"

IMPROVEMENT OF THE DIFFERENTIAL DIAGNOSTICS OF ACUTE ORAL AND INHALATION POISONING BY THALIUM COMPOUNDS, PATHOHISTOLOGY AND TREATMENT STRATEGY (BASED ON GROUP CASES)

ABSTRACT. Analysis of literature data and own research showed an increase in the number of criminal and accidental acute poisonings with Tl compounds (Tl^+) in all countries, in particular in Ukraine, which, including, is due to the availability of Tl^+ on the Internet. Most often, these are group cases, often with fatal consequences or subsequent disability of patients, which is due to delayed

diagnosis and late appointment of antidote therapy. It must be taken into account that in the conditions of war in Ukraine, the potential risk of using Tl^+ for terrorist purposes is increased.

Aim. Based on the analysis of the daily dynamics of the development of clinical manifestations, chemical-toxicological, biochemical, electroneuromyographic indicators and pathohistological data, improve the differential diagnosis of the main clinical syndromes in patients with acute oral and inhalation Tl^+ compounds poisoning.

Materials and Methods. A scientific analysis of literature data was carried out using reference databases of scientific libraries and own research on the daily increase of clinical, especially neurological symptoms specific for Tl^+ poisoning against the background of gastrointestinal disorders. Clinical, laboratory, electroneuromyographic, toxicanalytical and pathohistological research methods were used.

Results. The daily sequence of the occurrence and development of the main specific symptoms of acute Tl^+ poisoning with low and high doses has been determined, which makes it possible to suspect poisoning in the first days and conduct a toxicological examination in a timely manner and prescribe antidote and detoxification therapy: in the first 2 days, the victims, against the background of gastrointestinal pathology, develop painful paresthesias not so much in the limbs, but in the oral cavity in case of oral poisoning and along the course of the upper respiratory tract, along with burning pains behind the sternum and a hoarse voice - in case of inhalation poisoning; on the 3rd-4th day before the appearance of alopecia, permanent paresthesias of the hair part of the head appear with the simultaneous appearance of focal pigmentation of the skin and darkening of the hair roots; in the first days of intoxication, intense burning symmetrical pains and paresthesias appear not only in the extremities, especially in the area of the feet, calf muscles, muscles of the inner surface of the thighs, shoulder girdle, chest, but also especially the scrotum in men and mammary glands in women. A comparison of clinical-toxicological and pathohistological indicators proved multi-organ damage to the body in case of poisoning with high doses of Tl^+ .

Conclusions. The high toxicity of Tl^+ compounds, the growth of criminal incidents, the potential risk of their use as terrorist purposes in the conditions of the war in Ukraine, determine the need for special control over the circulation of Tl^+ , blocking sites on the Internet that advertise the sale of highly toxic chemicals. The problem of ensuring the availability of a specific Ferrocin antidote in the pharmacy network, as well as the creation of an antidote reserve to eliminate the consequences of emergency situations, requires attention.

Keywords: Tl compounds, acute criminal poisoning, sequence of symptoms, pathogistology.

Вступ. Серед гострих кримінальних отруєнь металами за останні 20 років одне з перших місць у світі та в Україні посідають отруєння сполуками талію (Tl^+) [1-5, 21-23]. Описано навмисне застосування Tl^+ з диверсійною метою в Сирії під час війни 2018 року [6], коли гостре отруєння цим токсикантом виникло в 17 осіб (дорослих та дітей) після вживання в їжу солодошів, куплених на ринку. Відомі випадки групових отруєнь у Китаї [7]. Підвищення частоти гострих отруєнь Tl^+ саме за цей час більшість авторів пов'язують з продажем різних високотоксичних сполук, зокрема сполук Tl в інтернеті.

До 80–90-х років минулого сторіччя солі Tl^+ широко вироблялися та використовувалися в сільському господарстві в усіх країнах як родентициди та інсектициди, а також при протруюванні зерна.

У 2000-х роках у більшості країн виробництво та використання в сільському господарстві через високу токсичність Tl^+ істотно скоротилося, різко знизилася доступність, що зумовило зменшення кримінальних, суїцидальних і випадкових отруєнь. Але у країнах Південно-Східної Азії виробництво та застосування Tl^+ у сільському господарстві триває. З розповсюдженням інтернету збільшилася кількість сайтів з оголошеннями про продаж сульфату Tl й інших солей Tl гуртом і в роздріб з Китаю, Пакистану, Ірану, Сирії, Індії та ін. [6, 7, 10-12]. Широка доступність

Introduction. Among acute criminal poisonings with metals over the past 20 years, one of the first places in the world and in Ukraine is occupied by poisoning with Tl^+ compounds (Tl^+) [1-5, 21-23]. The deliberate use of Tl^+ for subversive purposes in Syria during the 2018 war [6] has been described, when 17 people (adults and children) were acutely poisoned by this toxicant after eating sweets bought in the market. There are known cases of group poisoning in China [7]. Most authors associate the increase in the frequency of acute Tl^+ poisoning during this time with the sale of various highly toxic compounds, in particular Tl compounds, on the Internet.

Until the 80s and 90s of the last century, Tl^+ salts were widely produced and used in agriculture in all countries as rodenticides and insecticides, as well as in grain poisoning.

In the 2000s, in most countries, the production and use in agriculture due to the high toxicity of Tl^+ significantly decreased, the availability decreased sharply, which led to a decrease in criminal, suicidal and accidental poisonings. But in the countries of Southeast Asia, the production and use of Tl^+ in agriculture continues. With the spread of the Internet, the number of sites with advertisements for the sale of Tl sulfate and other Tl salts in bulk and at retail from China, Pakistan, Iran, Syria, India, etc. has increased

цих високотоксичних сполук і зумовила зростання частоти гострих як поодиноких, так і групових отруєнь Tl^+ переважно кримінального характеру в усіх країнах світу [24].

Більшість Tl^+ належать до високотоксичних сполук 1 класу небезпеки, причому ступінь їхньої токсичності зростає через підвищену розчинність у воді, алкогольних напоях та інших рідинах. Розчинні солі Tl всмоктуються як при прийманні всередину (протягом 2–3 годин), так і при парентеральному введенні, через інтактну шкіру, а також бронхолегеневу систему при інгаляційному надходженні. Слід зазначити, що добре розчинні солі Tl (сульфат, ацетат, карбонат) швидше всмоктуються в кишківнику, ніж менш розчинні (сульфід та йодид). Після перорального надходження сульфату Tl до організму він виявляється в калі та сечі вже через годину. Через 1–2 доби його підвищені концентрації визначаються в печінці, нирках, серці, яєчках, мозковій тканині та периферичних нервах. В організмі людини й тварини сполуки Tl не метаболізуються і виводяться переважно нирками з сечею (до 70 %) та калом, а також зі слиною, потом, сльозами, грудним молоком. Період напіввиведення з організму людини залежить від дози, віку, функції нирок і коливається від 4 до 30 днів, але нерідко підвищена концентрація може спостерігатися протягом декількох місяців. У нормі в крові вміст Tl не повинен перевищувати 2 мкг/л, у сечі – 200 мкг/л [8-10].

Смерть настає при вживанні всередину 10–15 мг розчиненої солі Tl на 1 кг маси тіла, але описано смертельні випадки й за нижчих доз. Вирішальну роль у порятунку хворого відіграють антидоти [11-18].

На жаль, гостре отруєння Tl^+ у більшості випадків діагностується пізно, оскільки перші 5–7 днів постраждалих турбують скарги, характерні для харчової інфекції: нудота, блювання, пронос, головний біль, підвищення температури до 37,5–38°C, з якими хворі, як правило, госпіталізуються до інфекційного або терапевтичного відділення. Але слід відзначити, що вже на 3-4-й, а нерідко вже й на 2-й день приєднуються неврологічні симптоми: хворобливі парестезії в кистях, стопах та інших ділянках тіла, інтенсивні болі в м'язах. Їхнє підсилення та поява слабкості в кінцівках, судоми на фоні підвищеної температури, обумовлює, як правило, пере-

[6, 7, 10-12]. The wide availability of these highly toxic compounds has led to an increase in the frequency of acute single and group Tl^+ poisonings, mainly of a criminal nature, in all countries of the world [24].

Most Tl^+ belong to the highly toxic compounds of the 1st class of danger, and the degree of their toxicity increases due to increased solubility in water, alcoholic beverages and other liquids. Soluble salts of Tl are absorbed both when taken orally (within 2–3 hours) and when administered parenterally, through intact skin, as well as the bronchopulmonary system when inhaled. It should be noted that highly soluble Tl salts (sulfate, acetate, carbonate) are absorbed faster in the intestine than less soluble ones (sulfide and iodide). After oral administration of Tl sulfate to the body, it is detected in feces and urine after one hour. After 1–2 days its increased concentrations are determined in the liver, kidneys, heart, testicles, brain tissue and peripheral nerves. In the body of humans and animals, Tl compounds are not metabolized and are excreted mainly by the kidneys with urine (up to 70 %) and feces, as well as with saliva, sweat, tears, and breast milk. The Tl half-life in the human body depends on the dose, age, kidney function and varies from 4 to 30 days, but often an increased concentration can be observed for several months. Normally, the content of Tl in blood should not exceed 2 $\mu\text{g/l}$, in urine – 200 $\mu\text{g/l}$ [8-10].

Death occurs when 10–15 mg of dissolved Tl salt is taken orally per 1 kg of body weight, but fatal cases have also been described at lower doses. Antidotes play a crucial role in saving the patient's life [11-18].

Unfortunately, in most cases, acute Tl^+ poisoning is diagnosed late, because the first 5–7 days the victims are bothered by complaints typical of a food infection: nausea, vomiting, diarrhea, headache, temperature rise to 37.5–38°C, with which patients usually are hospitalized to the infectious or therapeutic department. But it should be noted that on the 3rd-4th, and often on the 2nd day, neurological symptoms appear, such as painful paresthesias in the hands, feet and other parts of the body, intense pain in the muscles. Their intensification and weakness in the limbs, and fever-induced convulsions

ведення хворих у неврологічне відділення з підозрою на нейроінфекцію. І лише на 8–14-й, а нерідко 20-й день після появи дифузної алопеції [20-21] та рухових порушень, хворі переводяться до токсикологічного відділення або відділення інтенсивної терапії з підозрою на гостре отруєння Tl⁺.

Пізня діагностика призводить до розвитку стійких неврологічних порушень та інвалідизації, а нерідко й до передчасної смерті пацієнтів [13, 22, 23].

Отже, нагальним є питання щодо концентрації уваги на специфічних симптомах інтоксикації Tl⁺ уже в перші дні захворювання для оптимізації ранньої діагностики та лікування.

Мета. На основі аналізу щоденної динаміки розвитку клінічних проявів, хіміко-токсикологічних, біохімічних, електронейроміографічних показників та патогістологічних даних удосконалити диференційну діагностику основних клінічних синдромів у хворих з гострими пероральними та інгаляційними отруєннями сполуками Tl для оптимізації ранньої діагностики та лікування.

Матеріали та методи. Поширення гострих отруєнь Tl⁺ у різних країнах вивчено на основі аналітичного огляду публікацій наукових бібліотек Pub Med, Medline та наукових видавництв Elsevier, Pub Med, Central, BMJ group та ін.

Аналіз і причини виникнення гострих групових отруєнь Tl⁺ в Україні, зокрема в Київській області, за останні роки, а також клініко-діагностичне обстеження та лікування хворих проводилися на базі КНП «Київська міська клінічна лікарня швидкої медичної допомоги» (далі – лікарня) та відділення інтенсивної терапії КНП КОР «Київська обласна клінічна лікарня» (далі – обласна лікарня).

Хіміко-аналітичні дослідження біологічного матеріалу пацієнтів, алкогольних напоїв та об'єктів навколишнього середовища на вміст Tl було здійснено в лабораторії елементного аналізу ДП «Науковий центр превентивної токсикології, харчової та хімічної безпеки імені академіка Л.І. Медведя Міністерства охорони здоров'я України» (далі – Науковий центр), використовувався атомно-емісійний спектрометр «Shimadsu ICPE – 9820».

Патогістологічні дослідження зразків тканин хворого С., померлого внаслідок гострого отруєння Tl⁺, виконано на базі Київського

usually lead to the transfer of patients to the neurological department with suspicion of neuroinfection. And only on the 8th–14th, and often on the 20th day after the appearance of diffuse alopecia [20-21] and movement disorders, patients are transferred to the toxicology department or the intensive care unit with suspicion of acute Tl⁺ poisoning.

Late diagnosis leads to the development of persistent neurological disorders and disability, and often to the premature death of patients [13, 22, 23].

Therefore, it is urgent to focus attention on the specific symptoms of Tl⁺ intoxication already in the first days of the disease to optimize early diagnosis and treatment.

Aim. Based on the analysis of the daily dynamics of the development of clinical manifestations, chemical-toxicological, biochemical, electroneuromyographic indicators and pathohistological data, improve the differential diagnosis of the main clinical syndromes in patients with acute oral and inhalation Tl compounds poisoning to optimize early diagnosis and treatment.

Materials and Methods. The prevalence of acute Tl⁺ poisoning in different countries was studied based on an analytical review of scientific publications using scientific libraries Pub Med, Medline and scientific publishers Elsevier, Pub Med, Central, BMJ group and other databases.

The analysis of the causes of acute group Tl⁺ poisonings in Ukraine, in particular in the Kyiv region, in recent years, as well as the clinical and diagnostic examination and treatment of patients, was carried out on the basis of the "Kyiv City Clinical Hospital of Emergency Medical Care" (hereinafter – the Hospital) and the intensive care unit therapy of the "Kyiv Regional Clinical Hospital" (hereinafter – Regional Hospital).

Chemical-analytical studies of the patients biological material, alcoholic beverages and environmental objects for Tl content were carried out in the elemental analysis laboratory of the State Enterprise "L.I. Medved's Research Center of Preventive Toxicology, Food and Chemical Safety of the Ministry of Health of Ukraine" (hereinafter Research Center), the atomic emission spectrometer "Shimadsu ICPE - 9820" was used.

Pathohistological studies of tissue samples of patient С., who died as a result of

обласного бюро судово-медичної експертизи.

Всі дослідження здійснені відповідно до Гельсінської декларації Всесвітньої медичної асоціації «Етичні принципи медичних досліджень за участю людини як об'єкта дослідження» (1964 р.) та схвалені комітетом з біоетики Наукового центру.

Результати досліджень. Аналіз серій клінічних випадків гострих отруєнь сполуками Тl в останні роки в Україні. Описано кілька випадків групових отруєнь Тl⁺ [5, 22-24]. Один з них – навмисне отруєння кримінальної природи, що стався в одній з київських шкіл, де жінка – працівник кухні через особисту неприязнь вирішила отруїти кухаря. В їжу, яка залишилася після обіду, вона підмішала речовину Клерічі (найбільш високотоксична сполука Тl). Але в цей час до їдальні прийшли 13 осіб, які запізнилися на обід (школярі та кілька педагогів), які й скуштували отруєну їжу. За кілька годин у всіх почалися ознаки отруєння: нудота, блювання, інтенсивні болі в животі, діарея, озноб, підвищення температури, головний біль. Хворих з підозрою на харчову токсикоінфекцію госпіталізували до реанімаційних відділень Києва. При госпіталізації постраждали були збудженими, відмічалася гіперемія обличчя, їх лихоманило, розвинулася нудота, блювання, інтенсивні болі в животі, діарея. Двоє школярів і двоє педагогів померли в 1-у добу від легенево-серцевої недостатності. Інших дев'ятеро продовжували лікувати від харчової токсикоінфекції. На 5–8-й день у хворих почалися болі в м'язах, парестезії, дифузне випадіння волосся. Саме тоді й виникла підозра щодо отруєння Тl⁺. Вміст Тl у сироватці крові постраждалих коливався від 4,660 до 22,840 мг/л.

Також отруєння талієм було підтверджено після екстумації тіла дітсестри цієї ж школи, яка померла за два тижні до даного випадку, нібито від серцево-судинної патології. Хворі, які вижили, продовжили лікування у відділенні токсикології протягом півтора місяця зі застосуванням антидоту Фероцину, вітамінів групи В та комплексної детоксикації. У постраждалих були явища токсичної енцефалорадикулополіневропатії з млявим парезом нижніх кінцівок. У наступні 5-7 років 9 постраждалих щорічно проходили клініко-лабораторні обстеження та лікування в клініці Наукового центру, де науковці фіксу-

acute Tl⁺ poisoning, were performed on the basis of the Kyiv Regional Bureau of Forensic Medical Examination.

All research was carried out in accordance with the Declaration of Helsinki of the World Medical Association "Ethical principles of medical research involving a person as an object of research" (1964) and was approved by the bioethics committee of the Research Center.

Research results. Analysis of series of clinical cases of acute poisoning by Tl compounds in recent years in Ukraine. Several cases of group Tl⁺ poisoning have been described [5, 22-24]. One of them is a deliberate poisoning of a criminal nature that happened in one of the Kyiv schools, where a female kitchen worker decided to poison the cook due to personal enmity. In the food that remained after dinner, she mixed the Clerici substance (the most highly toxic compound of Tl). But at that time, 13 people who were late for lunch (schoolchildren and several teachers) came to the dining room and tasted the poisoned food. In a few hours, all of them started to show signs of poisoning: nausea, vomiting, intense abdominal pain, diarrhea, chills, fever, and headache. Patients with suspected food poisoning were hospitalized in intensive care units in Kyiv [23, 24]. During hospitalization, the victims were excited, facial hyperemia was noted, they had a fever, nausea, vomiting, intense abdominal pain, and diarrhea developed. Two schoolchildren and two teachers died on the 1st day from lung and heart failure. Nine others continued to be treated for food poisoning. On the 5th–8th day, the patients began to experience muscle pain, paresthesias, and diffuse hair loss. It was then that Tl⁺ poisoning was suspected. The content of Tl in the blood serum of the victims ranged from 4,660 to 22,840 mg/l.

Also, Tl⁺ poisoning was confirmed after the exhumation of the dietitian of the same school, who died two weeks before the incident, allegedly from cardiovascular disease. Patients who survived continued treatment in the toxicology department for one and a half months with the use of the antidote ferrocin, vitamins of group B and complex detoxification. The victims had symptoms of toxic encephaloradiculopolyneuropathy with lethargic paresis of the lower limbs. In the next 5–7 years, 9 victims underwent annual

вали повільний регрес неврологічних порушень з поступовим відновленням або покращенням функції ходи.

За останні роки нами спостерігалися та описані випадки гострих пероральних отруєнь Tl^{+} у 3-х хворих чоловіків у тяжкій формі [5, 23]. З них у 2-х – кримінального характеру та у 1-го – внаслідок випадкового вживання розчину сульфату Tl , підготовленого нібито для дератизації. В усіх постраждалих захворювання починалося з болю в животі, кишкових кольок, нудоти, блювання, проносу, з появою на 2–3-й день болісних парестезій у зоні кистей рук і в стопах, внутрішньої поверхні стегон, мошонки, інтенсивного болю в м'язах, особливо в підшвах, у порожнині рота та ділянці частини голови.

Уже на 3–5-й день з'явилися парестезії в зоні волосяної частини голови, а на 5–8-й день – вогнища коричневої пігментації шкіри, відкладення темного пігменту на шкірі навколо волосяних цибулин. Через 6–8 днів у всіх 3 постраждалих з'явилася дифузна алопеція, переважно в тім'яно-потиличній ділянці. Одночасно зник волосяний покрив у лобковій, пахових, пахвових ділянках, на грудях та латеральній частині брів. У ці ж дні з'явилися піодермія обличчя та тулуба, тріщини в кутках рота, лущення шкіри, гіперкератоз долоней, а також стоп, слабкість у кінцівках.

Через 8–10 днів – дизартрія, атаксія, незначний парез верхніх і особливо нижніх кінцівок, зниження активності сухожильних рефлексів на руках та колінних, а також ахілових. У двох з трьох постраждалих спостерігали зниження гостроти зору, порушення мови, виявилася виражена гіпотрофія м'язів гомілок, стегон і особливо плечей, а в третього – також порушення функції тазових органів. У двох хворих було визначено концентрацію Tl у сечі через 10–14 днів після початку захворювання, яка становила 28400 і 21600 мкг/л відповідно. У третього хворого підозра про інтоксикацію Tl^{+} виникла лише через місяць, вміст Tl у сечі в цей період становив 14125 мкг/л.

У перших двох хворих неврологічні порушення характеризувалися енцефаломієлополінейропатією зі слабкістю в руках і млявим парезом нижніх кінцівок з вираженою атаксією і здатністю пересуватися тільки на візку протягом наступних трьох років, у

clinical and laboratory examinations and treatment at the "Research Center" clinic, where scientists recorded a slow regression of neurological disorders with gradual recovery or improvement of gait function.

In recent years, we have observed and described acute oral Tl^{+} poisoning in 3 sick men in a severe form [5, 23]. Of them, 2 were of a criminal nature and 1 was due to the accidental use of a solution of Tl sulfate, allegedly prepared for deratization [19–21]. In all victims, the disease began with abdominal pain, up to intestinal colic, nausea, vomiting, diarrhea, with the development on the 2nd–3rd day of painful paresthesias in the hands and feet, in the area of the inner surface of the thighs, scrotum, intense pain in the muscles ulcers, especially in the soles, in the oral cavity and in the hairy part of the head.

Already on the 3rd–5th day, paresthesias appeared in the area of the hair part of the head, and on the 5th–8th day – foci of brown pigmentation of the skin, deposits of dark pigment on the skin around the hair follicles. After 6–8 days, diffuse alopecia appeared in all 3 patients, mainly in the parietal-occipital region. At the same time, the hair cover in the pubic, inguinal, axillary areas, on the chest and the lateral part of the eyebrows disappeared. In the same days, pyoderma of the face and torso, cracks in the corners of the mouth, peeling of the skin, hyperkeratosis of the palms and feet, and weakness in the limbs appeared.

After 8–10 days – dysarthria, ataxia, slight paresis of upper and especially lower limbs, decreased activity of tendon reflexes in hands and knees, as well as Achilles. In two of the three victims, visual acuity decreased, speech was impaired, pronounced hypotrophy of the muscles of the lower legs, thighs, and especially shoulders was revealed, and in the third, pelvic organ dysfunction was observed. In two patients, the concentration of Tl in urine was determined 10–14 days after the onset of the disease, which was 28,400 and 21,600 $\mu\text{g/l}$, respectively. In the third patient, Tl^{+} intoxication was suspected only after a month, the content of Tl in the urine during this period was 14125 $\mu\text{g/l}$.

In the first two patients, neurological disorders were characterized by encephalomyelopolyneuropathy with weakness in the hands and sluggish paresis of the lower limbs with

третього хворого симптоматика енцефаломієлорадикулополінейропатії з парезом нижніх кінцівок стабільно трималася упродовж 8 місяців. Потім, після тривалої реабілітації дещо зменшилася. При контролі через рік зберігався млявий парез нижніх кінцівок, але хворий почав повільно пересуватися за допомогою милиць. У всіх трьох хворих була встановлена інвалідність II групи. Стійкість неврологічних порушень обумовлена тим, що першим двом хворим діагноз гострого отруєння Tl^{+} був встановлений на 14 день, а третьому – лише через місяць, у зв'язку з чим антидот Фероцин першим двом хворим був призначений через два тижні, а третьому – лише через місяць.

Особливий інтерес викликає випадок інгаляційного гострого отруєння аерозолем Tl^{+} у 3 водіїв легкового автомобіля, що за декілька днів до отруєння ремонтувався на приватній фірмі. На території цієї фірми для охорони автомобілів знаходились кілька собак, які заважали гавканням сусідам. Ймовірно хтось з них вирішив знищити собак і накидав отруйної каші через паркан. Каша потрапила на автомобіль і через відкритий капот – на двигун машини. Господар протер машину від каші зовні й на ній почав працювати його 23-річний син. Через 1,5–2 доби в нього з'явилося інтенсивне відчуття печіння і парестезії в горлі та вздовж трахеї, за грудиною, головний біль, інтенсивний кашель, підвищення температури до $38^{\circ}C$. Потім (на 3–4-й день) приєднався біль у м'язах кінцівок, болісні парестезії в пальцях кистей і стоп, у ділянці мошонки, біль у животі, різка слабкість у ногах. Спочатку хворий лікувався з підозрою на вірусну інфекцію, після появи на 6–7-й день дифузної алопеції лабораторно було підтверджено гостре отруєння Tl^{+} і потерпілого перевели до реанімаційного відділення лікарні. Через декілька днів при наростанні легенево-серцевої недостатності хворий помер, причиною смерті було гостре отруєння Tl^{+} , однак зв'язок розвитку інтоксикації з водінням автомобіля не був встановлений.

Після госпіталізації юнака на даному автомобілі стали працювати по черзі його 42-річний батько та 48-річний напарник. Оскільки настали холодні осінні дні, водії постійно вмикали кондиціонер для нагрівання салону автомобіля, після чого також відчували печіння, а потім й інтенсивні болі та

pronounced ataxia and the ability to move only in a wheelchair for three years, in the third patient, the symptoms of encephalomyeloradiculopolyneuropathy with paresis of the lower limbs were stable for 8 months. Then, after a long rehabilitation, it decreased somewhat. During follow-up a year later, lethargic paresis of the lower limbs remained, but the patient began to move slowly with the help of crutches. All three patients were diagnosed with II group disability. The persistence of neurological disorders is due to the fact that the first two patients were diagnosed with acute Tl^{+} poisoning on the 14th day, and the third - only a month later, therefore the antidote Ferrocin was prescribed to the first two patients two weeks later, and the third – only a month later.

Of particular interest is the case of acute inhalation poisoning with Tl^{+} aerosol in 3 drivers of a passenger car, which was repaired a few days before the poisoning at a private firm [18]. There were several dogs on the territory of this company to guard cars, which disturbed the neighbors by barking. Probably one of them decided to kill the dogs and threw poisonous porridge over the fence. The porridge got on the car and through the open hood - on the engine of the car. The owner wiped the outside of the car from the porridge, and his 23-year-old son started working on it. After 1.5–2 days, he developed an intense burning sensation and paresthesia in the throat and along the trachea, behind the sternum, headache, intense cough, temperature rose to $38^{\circ}C$. Then (on the 3rd–4th day) pain in the muscles of the limbs, painful paresthesias in the fingers and toes, in the scrotum, abdominal pain, and sharp weakness in the legs joined. Initially, the patient was treated with suspicion of a viral infection, after the appearance of diffuse alopecia on the 6–7th day, acute Tl^{+} poisoning was confirmed in the laboratory, and the victim was transferred to the intensive care unit of Hospital. A few days later, with the development of pulmonary and heart failure, the patient died, the cause of death was acute Tl^{+} poisoning, but the connection between the development of intoxication and driving a car was not established.

After the young man's hospitalization, his 42-year-old father and 48-year-old partner began to work on this car in turn. As the cold autumn days came, drivers constantly turned

парастезії в горлі, по ходу трахеї, за грудиною, через 3–4 дні приєдналися болісні парастезії в пальцях кистей, стоп, у ділянці волосяної частини голови, внутрішньої поверхні стегон, мошонки, сильні нейропатичні болі в м'язах кінцівок, слабкість у ногах. Хворі були госпіталізовані до лікарні, де симптоматика зростала, з'явилася атаксія, на 5–6-й день – дифузна алопеція, переважно в потилично-тім'яній частині голови та піодермія. Лабораторно було підтверджено гостре отруєння Tl⁺, а також виникла підозра щодо зв'язку розвитку інтоксикації з автомобілем, на якому працювали всі троє постраждалих.

В обох госпіталізованих, в обстеженні та лікуванні яких ми брали участь, також виявили у волоссі вміст Tl, який перевищував більше ніж у 10 разів норму, а в сечі становив 280–320 мкг/л. На основі клініко-лабораторного обстеження обом хворим було встановлено діагноз: гостре інгаляційне отруєння сполуками Tl, синдром енцефалополірадикулонеуропатії II–III ст., токсичний гепатит I–II ст., дифузна алопеція, токсикодермія. Після комплексної детоксикаційної терапії з проведенням гемодіалізу, антидотної терапії Фероцином, вітамінів групи B, PP, нейро- і гепатопротекторів, анальгетиків, антиконвульсантів, антиоксидантів стан хворих покращився, пройшов пекучий біль верхніх дихальних шляхів, головний біль, зменшилися болі та парастезії в кінцівках, але трималася слабкість у ногах, атаксія, зникли сухожильні рефлекси з нижніх кінцівок. Через 2,5 місяця хворі тяжко рухалися через в'ялий парез нижніх кінцівок.

Вміст Tl в одного хворого у волоссі – 800 мкг/кг, нігтях – 2230 мкг/кг, в епітелії шкіри – 190 мкг/кг. У другого хворого з більш вираженими неврологічними порушеннями рівні Tl були вищими: у волоссі – 3980 мкг/кг, нігтях – 9080 мкг/кг, в епітелії шкіри – 620 мкг/кг. Слід зазначити, що через 2,5 місяця після отруєння найвищі рівні Tl були у волоссі та особливо в нігтях постраждалих.

Дослідження хімічних речовин на поверхні автомобіля, на якому працювали постраждалі, виявили високі концентрації Tl у змивах з двигуна автомобіля та в шкірі сидінь – до 68060 мкг на 30 мл екстракту (або 2269 мкг/мл). У пробах з килимків, що лежали на підлозі салону, концентрації Tl були дещо нижчими. Враховуючи, що гостре отруєння

on the air conditioner to heat the car interior, after which they also felt burning, and then intense pains and paresthesias in the throat, along the trachea, behind the sternum, after 3–4 days, painful paresthesias in the fingers and toes, in the area of the hairy part of the head, the inner surface of the thighs, scrotums, severe neuropathic pains in the muscles of the limbs, weakness in the legs. The patients were hospitalized in the toxicology department of Hospital, where the symptoms increased, ataxia appeared, on the 5th-6th day – diffuse alopecia, mainly in the occipital-parietal part of the head, and pyoderma. Acute Tl⁺ poisoning was confirmed in the laboratory, and there was also a suspicion that the development of intoxication was related to the car in which all three victims were working.

In both hospitalized patients, in the examination and treatment of which we took part, the content of Tl was also found in the hair, which exceeded the norm by more than 10 times, and in the urine it was 280–320 µg/l. Based on the clinical and laboratory examination, both patients were diagnosed with: acute inhalation poisoning with Tl compounds, encephalopolyradiculoneuropathy syndrome II-III stage, toxic hepatitis I-II stage, diffuse alopecia, toxicoderma. After complex detoxification therapy with hemodialysis, antidote therapy with ferrocin, vitamins of group B, PP, neuro- and hepatoprotectors, analgesics, anticonvulsants, antioxidants, the patients' condition improved, the burning pain in the course of the upper respiratory tract, headache, pain and paresthesias in the limbs decreased, but weakness in the legs, ataxia persisted, tendon reflexes from the lower limbs disappeared. After 2.5 months, the patients moved with difficulty due to flaccid paresis of the lower limbs.

The content of Tl in one patient was 800 µg/kg in the hair, 2230 µg/kg in the nails, and 190 µg/kg in the skin epithelium. In the second patient with more pronounced neurological disorders, the levels of Tl were higher: in hair – 3980 µg/kg, nails – 9080 µg/kg, in skin epithelium – 620 µg/kg. It should be noted that 2.5 months after poisoning, the highest levels of Tl were in the hair and especially in the nails of the victims.

Research of chemicals on the surface of the car on which the victims worked, carried

Tl⁺ у всіх 3 постраждалих розвинулося після роботи на даному автомобілі з включеним кондиціонером для підігріву повітря в салоні та почалося з пекучого болю та парестезій по ходу верхніх дихальних шляхів, за грудною, з наступним приєднанням неврологічних проявів, токсичного ураження печінки та дифузної алопеції, то розвиток інтоксикації був пов'язаний з інгаляційним шляхом потрапляння парів Tl⁺ до салону при нагріванні двигуна машини, забрудненого отруєною кашею.

Кримінальний характер групового гострого отруєння Tl⁺ був виявлений і у 6 хворих, за якими ми спостерігали протягом першого півріччя 2023. Усі шість хворих (один із них помер) захворіли після споживання алкогольного напою, виграного як лотерейний приз. Враховуючи, що отруєний алкогольний напій розповсюджувався через інтернет і доставлявся власникам виграних номерів телефонів кур'єром, спочатку була підозра про диверсійний акт з використанням Tl⁺ в умовах війни в Україні.

Розслідування кримінального провадження показало, що до роздачі отруєного алкогольного напою в якості призу причетна 33-річна жінка, яка хотіла помститися трьом різним чоловікам, з якими в неї були невдалі стосунки.

Встановлено, що вона створила сайт, де організувала лотерею за участю номерів телефонів цих чоловіків. У одного чоловіка, який одержав від кур'єра нібито «виграний» у лотерею приз – пляшку з алкогольним напоєм 0,75л забрала дружина для святкування дня ангела з чотирма подругами. На другий день після застілля у всіх п'яťох молодих жінок (32–47 років), що вживали напередодні даний напій (від 30,0 до 200,0 г), почалася нудота, блювання, головний біль, біль і різь у животі, пронос, підвищення температури тіла до 37,2–38°C.

Через день приєдналися сильні болі в м'язах кінцівок, судоми, слабкість у ногах, що наростала, атаксія, болючі парестезії в кистях, стопах, пізніше (на 3–5-й день) – у ділянці волосяної частини голови, болі в м'язах живота, грудної клітки та навіть у молочних залозах. Троє з постраждалих жінок були госпіталізовані – одна до неврологічного відділення районної лікарні, дві з найбільш вираженими проявами отруєння

out at the "Science Center", revealed high concentrations of Tl in the washes from the car's engine and in the leather of the seats – up to 68,060 µg per 30 ml of extract (or 2,269 µg/ml). Tl concentrations were slightly lower in samples from floor mats lying on the cabin floor. Given that acute Tl⁺ poisoning in all 3 victims developed after working in this car with the air conditioner turned on to heat the air in the cabin and began with burning pain and paresthesias along the course of the upper respiratory tract, behind the sternum, followed by the addition of neurological manifestations, toxic liver damage and diffuse alopecia, then the development of intoxication was associated with inhalation of Tl⁺ vapors into the passenger compartment during heating of a car engine contaminated with poisoned porridge.

The criminal character of group acute Tl⁺ poisoning was also revealed in 6 patients whom we observed during the first half of 2023. All six patients (one of them with a fatal outcome) fell ill after drinking an alcoholic drink that they won as a prize in a lottery held on line. Given that the poisoned alcoholic drink was distributed over the Internet and delivered to the owners of the winning phone numbers by courier, a sabotage act using Tl⁺ during the war in Ukraine was initially suspected.

The investigation of the criminal case showed that a 33-year-old woman who wanted to take revenge on three different men with whom she had unsuccessful relationships, was involved in the distribution of a poisoned alcoholic drink as a prize.

It was established that she created a website on the Internet where she organized a lottery and collected the phone numbers of these men. One man received a "lottery prize" from the courier – a 0.75 liter bottle of alcoholic beverage. It was taken by his wife to celebrate Angel's Day with four girlfriends.

On the second day after the party, all five women (32–47 years old) who had consumed this drink the day before (from 30.0 to 200.0 g) began to experience nausea, vomiting, headache, pain, and abdominal pain, diarrhea, increase in body temperature to 37.2–38°C.

A day later, severe pains in the muscles of the limbs, convulsions, growing weakness in the legs, ataxia, painful paresthesias in the

невідомою речовиною – до токсикологічного відділення лікарні та дві жінки, які випили по 30,0–40,0 г, лікувалися амбулаторно.

Враховуючи, що в усіх 5 хворих на 5–7-й день стало випадати волосся, переважно в тім'яній та скроневих ділянках, виникла підозра щодо гострого отруєння сполуками ТІ. У Науковому центрі проведено хімічний аналіз крові й сечі, а також залишків алкогольного напою на вміст ТІ в обох пляшках, з яких пили жінки та 38-річний чоловік із підозрою на отруєння зі сусіднього району.

У 3 госпіталізованих жінок через тиждень після вживання напою вміст ТІ у крові становив 360–460 мкг/л, у сечі – 7640, 2840 та 6000 мкг/л відповідно. В однієї з жінок, яка лікувалася амбулаторно, вміст ТІ у крові становив 600 мкг/л, в сечі – 2710 мкг/л (табл.). У хворої, яка випила 30 г напою, вміст ТІ у крові був лише 30 мкг/л. Водночас у чоловіка, який випив 2/3 пляшки алкоголю, вміст ТІ був найвищим – 1019 мкг/л у крові, 9090 мкг/л у сечі.

Хімічний аналіз залишків вмісту пляшки ємністю 0,75 л, з якої пили 5 жінок, показав вміст ТІ у напої 10011 мг/л, а в пляшці, з якої пив постраждалий чоловік, вміст ТІ становив 10035 мг/л.

У 4 жінок з підвищеним рівнем ТІ у біосередовищах протягом півтора місяця трималися інтенсивні болі та судоми в м'язах, болючі парестезії в кистях, волоссяної частини голови, особливо в стопах та молочних залозах, наростала слабкість у ногах, через що їм важко було рухатися. Найінтенсивнішими були болі в перші 2 тижні, через які жінки не могли спати та отримували ін'єкції знеболювальних засобів кожні 3–4 години. Після виявлення підвищених рівнів ТІ у біосередовищах, через тиждень після отруєння, всім 4 жінкам був призначений антидот Фероцин по 6,0 г на добу, вітаміни групи В, С, РР, антиоксиданти (α -ліпоєва кислота, L-глутатіон), реосорбілакт, прозерин, цитофлавін, трентал. У хворої С. поряд з неврологічною симптоматикою відзначався постійний тупий біль у правому підбер'ї, нудота, гіркота в роті, підвищення рівня аланінамінотрансферази (АЛТ) до 280 од., гама-

hands, feet, later (on the 3rd–5th day) – in the hairy part of the head, pains in the muscles ulcers of the abdomen, chest and even in the mammary glands. Three of the injured women were hospitalized - one to the neurological department of the district hospital, two with the most pronounced manifestations of poisoning by an unknown substance – to the toxicology department of the Hospital, and two women who drank 30.0–40.0 g were treated on an outpatient basis.

Taking into account that all 5 patients began to lose hair on the 5-7th day, mainly in the parietal and temporal areas, a suspicion of acute poisoning with TI compounds arose. In the Research Center, a chemical analysis of blood and urine was carried out, as well as the remains of alcoholic beverages for the content of TI in both bottles from which the women and a 38-year-old man suspected of poisoning from the neighboring district drank.

In 3 hospitalized women, a week after drinking the drink, the content of TI in the blood was 360–460 μ g/l, in the urine – 7640, 2840 and 6000 μ g/l, respectively. In one of the women, who was treated on an outpatient basis, the content of TI in the blood was 600 μ g/l, in the urine – 2710 μ g/l (table). In the patient who drank 30 g of the drink, the content of TI in the blood was only 30 μ g/l. At the same time, a man who drank 2/3 of a bottle of alcohol had the highest TI content – 1019 μ g/l in blood, 9090 μ g/l in urine.

Chemical and toxicological analysis of the contents of the 0.75 liter bottle, from which 5 women drank, showed a TI content of 10,011 mg/l, and in the bottle from which the injured man drank, the content of TI was 10,035 mg/l.

Four women with an elevated level of TI in bio-environments had intense pains and spasms in the muscles, painful paresthesias in the hands, hair part of the head, especially in the feet and mammary glands, for a month and a half, weakness in the legs was increasing, due to which it was difficult for them to move. The pains were most intense in the first 2 weeks, because of which the women could not sleep and received injections of painkillers every 3–4 hours. After the detection of elevated levels of TI in biological environments, one week after the poisoning, all 4 women were prescribed the antidote ferrocine 6.0 g per day, vitamins of group B, C, PP, antioxidants (α -lipoic acid, L-glutathione), reosorbilact, proserin, cytoflavin, trental. Along with neurological symptoms, patient C. had a

Вміст ТІу біоматеріалах обстежених 6 хворих із гострим навмисним пероральним отруєнням сполуками ТІ / The content of Tl in the biomaterials of the examined 6 patients with acute intentional oral poisoning with Tl compounds

Пацієнти/ Patients	Дата обстеження / Date of examination	Кров (мкг/л) / Blood (µg/l)	Сеча (мкг/л) / Urine (µg/l)
Жінка/ Woman D	17.02.23	360	7640
	07.04.23	30	30
	02.05.23	–	30
Жінка/ Woman C	17.02.23	380	2840
	07.04.23	30	30
	02.05.23	30	30
Жінка/ Woman B	17.02.23	460	6000
	02.05.23	70	30
Жінка/ Woman X	02.05.23	30	—
Жінка/ Woman K	17.02.23	600	2710
	07.04.23	30	30
	02.05.23	30	30
Чоловік / Man C	07.03.23	1019	9090
	09.03.23	1000	2600

глутамілтрансферази (ГГТ) – до 224 од., що свідчило про розвиток токсичної гепатопатії, яка наростала протягом 3–4 тижнів.

Проведення електронейроміографії виявило ознаки аксонопатії сенсорних волокон нижніх кінцівок за поліневропатичним типом зі зниженням М-відповіді з м'язів стоп на 60–80 % від норми та зниженням амплітуди сенсорних відповідей при стимуляції литкових нервів на 66–86 % від норми.

У всіх 6 постраждалих відзначався розвиток дифузної алопеції з більш вираженим випадінням волосся в тім'яно-потиличній та скроневих ділянках, а також брів, вій та в ділянці лобка, яка починалася на 6–8-й день і наростала на 12–14-й день після отруєння. Майже в усіх хворих були парестезії волоссяної частини голови вже на 3–4-й день. Крім того, на 5–8-й день розвивалася токсикодермія з появою дрібної червоної висипки на обличчі, тулубі, виникли набряки губ та тріщинки на губах і в куточках рота, парестезії та гіперемія слизової оболонки рота з першого дня.

Чоловік С., 38 років, який також отримав через кур'єра нібито «виграний» приз з алкогольним напоєм, сам випив 2/3 пляшки ємністю 750 мл. На другий день він став скаржитися на нудоту, блювання, пронос, головний біль, підвищення температури тіла до 38°C.

constant dull pain in the right hypochondrium, nausea, bitterness in the mouth, an increase in the level of alanine aminotransferase (ALT) to 280 units, gammaglutamyltransferase (GGT) to 224 units, which indicated the development of toxic hepatopathy, which increased during 3–4 weeks.

Electroneuromyography revealed signs of polyneuropathic-type axonopathy of sensory fibers of the lower extremities with a decrease in the M-response from the muscles of the feet by 60–80 % of the norm and a decrease in the amplitude of the sensory responses upon stimulation of the calf nerves by 66–86 % of the norm.

In all 6 victims, the development of diffuse alopecia with more pronounced hair loss in the parietal-occipital and temporal areas, as well as eyebrows, eyelashes and in the pubic area, which began on the 6th–8th day and increased on the 12th–14th day after poisoning. Almost all patients had paresthesias of the hair part of the head already on the 3rd–4th day. In addition, toxicoderma developed on the 5th to 8th day with the appearance of a small red rash on the face and body, swelling of the lips and cracks on the lips and in the corners of the mouth, paresthesias and hyperemia of the oral mucosa from the first day.

З підозрою на харчову токсикоінфекцію пацієнт був госпіталізований до районної лікарні, де на 2-й день з'явилися інтенсивні болі та судоми в м'язах кінцівок, тулуба. У зв'язку з погіршенням загального стану та появою вогнищ алопеції без чітких контурів, більше на тім'ї, скронях та в ділянці лобка, хворого через 6 днів переведено до відділення інтенсивної терапії обласної лікарні з підозрою на отруєння невідомою речовиною.

При госпіталізації хворий був у важкому стані, у свідомості, скаржився на виражену слабкість у нижніх кінцівках, неможливість самостійно стояти, ходити, біль, парестезії та оніміння в стопах і кистях, у порожнині рота, в ділянці волосяної частини голови, мошонки, запаморочення, головний біль, відчуття тривоги. При огляді лікарі фіксували астенію, емоційну лабільність, двосторонній птоз, горизонтальний ністагм з рота-торним компонентом. Сухожильні та періостальні рефлекси рук були занадто жвавими, з розширеними рефлексогенними зонами, колінні, ахіллові рефлекси відсутні, гіперстезія за поліневритичним типом, різко знижена вібраційна чутливість на нижніх кінцівках. У позі Ромберга падав, координаційні вправи виконував з промахуванням з двох сторін. Був поставлений діагноз: гостра аксональна моторно-сенсорна полінейропатія верхніх і нижніх кінцівок з тетрапарезом, грубими порушеннями функції статика та ходи. Отруєння?

Хворий отримав комплексну детоксикаційну терапію, вітаміни групи В, нейропротектори. Враховуючи наростання клінічних неврологічних проявів, розвиток алопеції, переважно в тім'яно-потиличній та скроневих ділянках, появу висипу на обличчі й тулубі на 13–15 день захворювання, виникла підозра про отруєння Tl^+ .

Проби крові й сечі були направлені до Наукового центру та до лабораторії Рьодгера у Німеччині. За даними цієї лабораторії на 15 день вміст Tl у крові становив 1019 мкг/л, у сечі – 9090 мкг/л (табл.). За даними лабораторії Наукового центру в крові вміст Tl становив 1000 мкг/л, а в сечі – 2600 мкг/л. У пляшці ємністю 750 мл, що містила 150 мл залишку, виявлено 10035 мг/л отрути. Якщо врахувати, що зі слів дружини, хворий випив близько 350 мл, отже, отримана ним доза становить 3010 мг

The 38-year-old man C., who also received the “prize” with an alcoholic drink through a courier, drank 2/3 of a 750 ml bottle himself. On the second day, he began to complain of nausea, vomiting, diarrhea, headache, and an increase in body temperature up to 38°C. With suspicion of food poisoning, the patient was hospitalized in a Regional Hospital, where on the 2nd day, intense pains and spasms appeared in the muscles of the limbs and torso. In connection with the deterioration of the general condition and the appearance of foci of alopecia without clear contours, more on the crown, temples and in the pubic area, the patient was transferred to the intensive care unit after 6 days on suspicion of poisoning by an unknown substance.

At the time of hospitalization, the patient was in a serious condition, conscious, complained of pronounced weakness in the lower limbs, inability to stand and walk independently, pain, paresthesias and numbness in the feet and hands, in the oral cavity, in the hairy part of the head, scrotum, dizziness, headache pain, feeling anxious. During the examination, doctors noted asthenia, emotional lability, bilateral ptosis, and horizontal nystagmus with a rotatory component. Tendon and periosteal reflexes of the hands were too lively, with expanded reflexogenic zones, knee and Achilles reflexes were absent, polyneuritis-type hyperesthesia, sharply reduced vibration sensitivity in the lower extremities. In the Romberg pose, he fell, performed coordination exercises with a miss from both sides. A diagnosis was made: acute axonal motor-sensory polyneuropathy of the upper and lower extremities with tetraparesis, gross disturbances of the function of statics and gait. Poisoning?

The patient received complex detoxification therapy, vitamins of group B, neuroprotectors. Taking into account the increase in clinical neurological manifestations, the development of alopecia, mainly in the parietal-occipital and temporal areas, the appearance of a rash on the face and torso on the 13th–15th day of the disease, Tl^+ poisoning was suspected.

Blood and urine samples were sent for chemical and toxicological analysis to the Research Center and to Rödger's laboratory in Germany. According to the data of this labo-

(понад 3 г), тоді як абсолютно летальна доза Tl – 1 г.

При біохімічному дослідженні крові через тиждень виявлено зниження рівня загального білка до 57 г/л, альбумінів – до 34 г/л, наростання рівня АЛТ з 137,8 од/л до 341 од/л, АСТ – до 92 од/л, гамма-глутамілтрансферази (GGT) – з 137,5 до 341,4 од/л, сечовини – з 7,42 ммоль/л до 9,33 ммоль/л, підвищення рівня маркера запалення – С-реактивного білка з 3,22 мг/л до 115,89 мг/л. Зазначені показники свідчили про розвиток у хворого токсичної гепатопатії зі зниженням синтетичної функції печінки та токсичної нефропатії з формуванням гострої ниркової недостатності. Спостерігалось також наростання гіперкоагулопатії з підвищенням рівня Д-димерів до 1,16 мкг FEU/мл. Одночасно погіршувалася неврологічна симптоматика з формуванням тетрапарезу з інтенсивним больовим синдромом у м'язах кінцівок, тулуба, розвитком глибокої коми. У зв'язку з наростанням легенево-серцевої недостатності на п'ятий день госпіталізації в обласну лікарню хворий був переведений на штучну вентиляцію легень. Попри проведення інтенсивної детоксикаційної терапії, на сьомий день госпіталізації, ще до отримання результатів аналізу біоматеріалу на вміст Tl, хворий помер.

Посмертний діагноз: підозра на гостре отруєння солями Tl тяжкої форми. Токсична енцефалопатія III ст., кома, аксональна моторно-сенсорна невропатія кінцівок III ст. з тетрапарезом, токсична гепатопатія II–III ст., токсична нефропатія з розвитком гострої ниркової недостатності, гостра легенево-серцева недостатність, дифузна алопеція, токсикодермія, гіперкоагуляційний синдром. Отримані лише після смерті хворого результати токсикологічного дослідження крові та сечі підтвердили діагноз гострого отруєння Tl⁺ тяжкої форми. На жаль, через пізнє уточнення діагнозу хворий не отримав своєчасно антидот Фероцин.

Результати патогістологічних досліджень органів померлого чоловіка С., 38 років:

Серце. Нерівномірне та підвищене

рактори, on the 15th day, the content of Tl⁺ in the blood was 1019 µg/l, in the urine – 9090 µg/l (table). According to the laboratory of the Research Center the Tl content in the bear's blood was 1,000 µg/l, and in the urine – 2,600 µg/l. A 750 ml bottle containing 150 ml of residue was found to contain 10,035 mg/l of poison. If we take into account that according to his wife, the patient drank about 350 ml, therefore, the dose he received is 3010 mg (more than 3 g), while the absolutely lethal dose of Tl⁺ is 1 g [1, 4].

A biochemical blood test showed a decrease in the level of total protein to 57 g/l, albumin to 34 g/l, an increase in the level of ALT from 137.8 units/l to 341 units/l, AST to 92 units/l, gamma-glutamyltransferase (GGT) – from 137.5 to 341.4 units/l, urea – from 7.42 mmol/l to 9.33 mmol/l, an increase in the level of the inflammatory marker C-reactive protein – from 3.22 mg/l to 115.89 mg/l. These indicators indicated the development of toxic hepatopathy in the patient with a decrease in the synthetic function of the liver and toxic nephropathy with the formation of acute renal failure. There was also an increase in hypercoagulopathy with an increase in the level of D-dimers up to 1.16 µg FEU/ml. At the same time, the neurological symptoms worsened with the formation of tetraparesis with intense pain syndrome in the muscles of the limbs, torso, and the development of a deep coma. In connection with the growth of pulmonary and heart failure, on the fifth day of hospitalization, the patient was transferred to artificial lung ventilation. Despite intensive detoxification therapy, the patient died on the seventh day of hospitalization, before receiving the results of analysis of bioenvironments for Tl content.

Postmortem diagnosis: suspicion of acute severe Tl salt poisoning. Toxic encephalopathy of the 3rd degree, coma, axonal motor-sensory neuropathy of the extremities of the 3rd degree with tetraparesis, toxic hepatopathy II-III stage, toxic nephropathy with the development of acute renal failure, acute pulmonary heart failure, diffuse alopecia, toxicoderma, hypercoagulation syndrome. The results of toxicological examination of blood and urine, obtained only after the death of the patient, confirmed the diagnosis of severe acute Tl⁺ poisoning. Unfortunately, due to the late clarification of the diagnosis, the patient did not receive the antidote ferrocin in time.

The results of pathologistological examinations of the organs of the deceased man S., 38 years old:

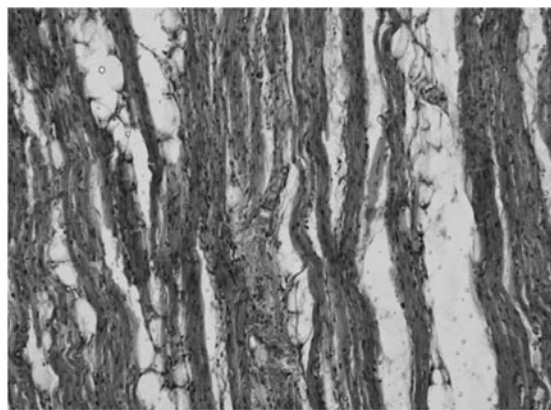
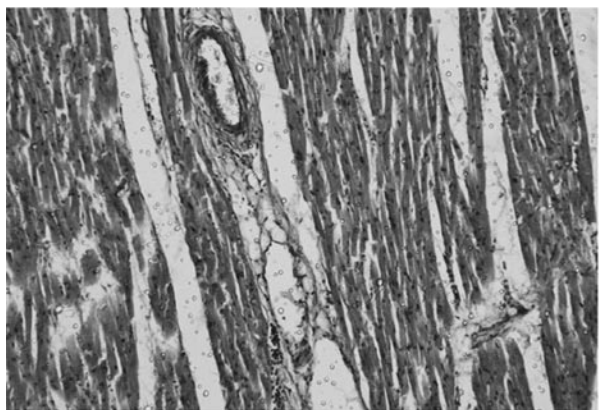


Рис. 1. Серце. Загиблий чоловік 38 років, отруєння сполуками талію. Г&Е.

Fig. 1. The heart. The dead man is 38 years old, poisoned by thallium compounds. G&E.

кровонаповнення артерій та вен, дилатація окремих або низки судин. У судинах мікроциркуляторного русла еритроцитарні тромби, еритростаз, лейкостази, лейкопедез. Місцями набряк строми з наявністю клітин лімфоїдного ряду, кардіоміоцити з нерівномірно вираженою поперечною смугастістю, набуханням, лізисом міофібрил, гомогенізацією саркоплазми аж до некробіозу та некрозу (рис. 1).

Легені. Підвищене кровонаповнення арте-

Heart. Uneven and increased blood filling of arteries and veins, dilatation of individual or a number of vessels. Erythrocytic thrombi, erythrostatic, leukostasis, leukopedesis in the vessels of the microcirculatory channel. In some places, stroma swelling with the presence of lymphoid cells, cardiomyocytes with unevenly expressed transverse striation, swelling, lysis of myofibrils, homogenization of sarcoplasm up to necrobiosis and necrosis (Fig. 1).

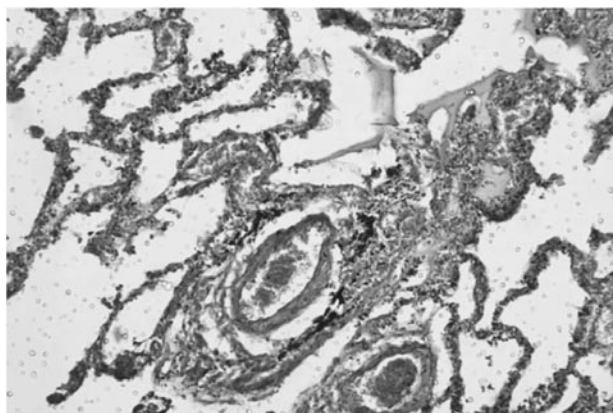
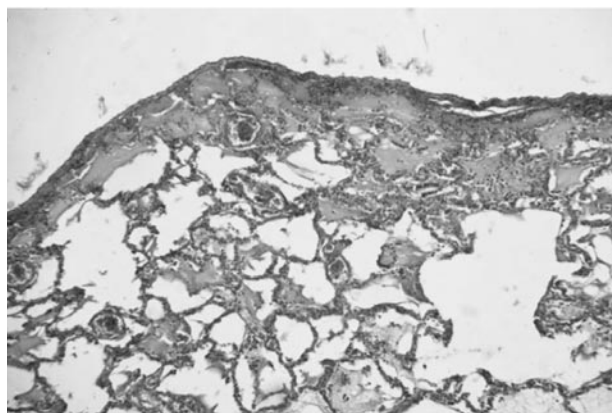


Рис. 2. Легені. Загиблий чоловік 38 років, отруєння сполуками талію. Г&Е.

Fig. 2. Lungs. The dead man is 38 years old, poisoned by thallium compounds. G&E.

рій та вен. У судинах мікроциркуляторного русла еритроцитарні, у деяких змішані тромби, еритростаз, деструкція внутрішньої еластичної мембрани, десквамація ендотелію, фібриноїдне набухання та фібриноїдний некроз стінки деяких судин. Навколо окремих судин лімфоїдно-клітинна інфільтрація. Місцями міжальвеолярні перегородки потовщені, інфільтровані запальним ексудатом (рис. 2).

Печінка. Нерівномірне та підвищене кро-

Lungs. Increased blood flow of arteries and veins. In the vessels of the microcirculatory channel, there are erythrocyte, in some cases mixed thrombi, erythrostatic, destruction of the internal elastic membrane, desquamation of the endothelium, fibrinoid swelling and fibrinoid necrosis of the wall of some vessels. Lymphoid cell infiltration around individual vessels. Locally interalveolar septa are thickened, infiltrated with inflammatory exudate (Fig. 2).

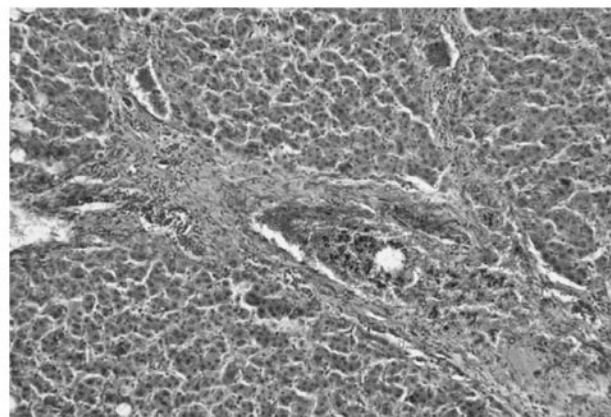
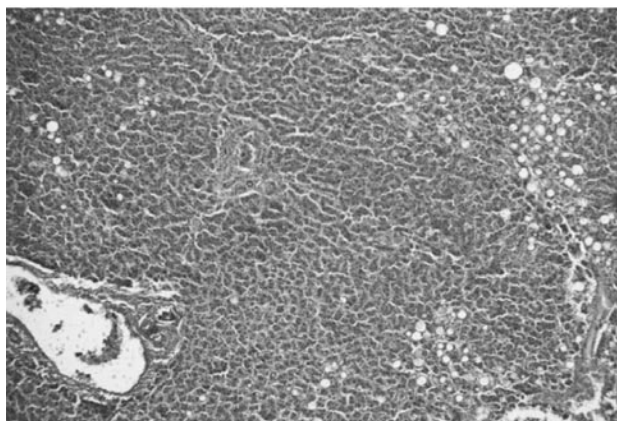


Рис. 3. Печінка. Загиблий чоловік 38 років, отруєння сполуками талію. Г&Е
Fig. 3. Liver. The dead man is 38 years old, poisoned by thallium compounds. G&E.

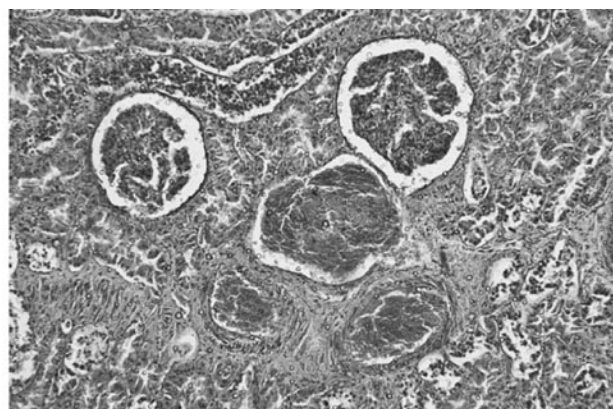
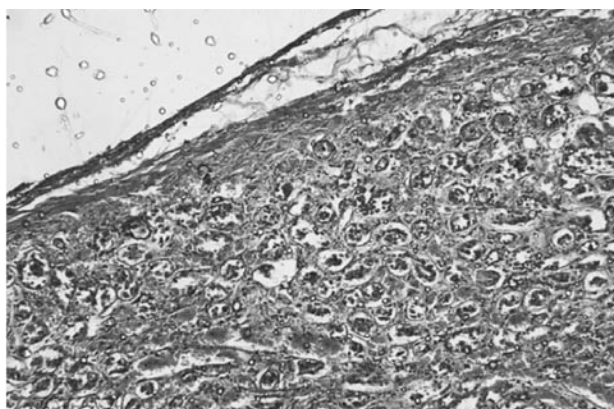


Рис. 4. Нирки. Загиблий чоловік 38 років, отруєння сполуками талію. Г&Е.
Fig. 4. Kidneys. The dead man is 38 years old, poisoned by thallium compounds. G&E.

вонаповнення артерій та вен. У судинах мікроциркуляторного русла еритроцитарні тромби, еритростаз. Тьмяне набухання, зернистість, дрібновогнищева жирова інфільтрація цитоплазми гепатоцитів, у деяких клітинах з ознаками некробіозу та некрозу (рис. 3).

Нирки. Підвищене кровонаповнення артерій та вен. У судинах мікроциркуляторного русла еритроцитарні тромби, еритростаз. Зернистість, розпушення епітелію проксимальних канальців, десквамація епітеліоцитів (деякі клітини) з ознаками некробіозу та некрозу. Набряк строми, деінде з наявністю лімфогістіоцитів (рис. 4). Ці ознаки свідчать про клінічні прояви нефропатії з формуванням гострої ниркової недостатності.

Головний мозок. У речовині кори, підкірковій ділянці та стовбурі нерівномірне й підвищене кровонаповнення артерій та вен, еритростаз, сладж-феномен. Переважно в корі та підкірці визначається відмирання структурних елементів нервової тканини – нервових клітин та волокон, нейроглії, а

Liver. Uneven and increased blood filling of arteries and veins. In the vessels of the microcirculatory channel, erythrocyte thrombi, erythrosthesis. Dull swelling, granularity, small focal fatty infiltration of the cytoplasm of hepatocytes, in some cells with signs of necrobiosis and necrosis (Fig. 3).

Kidneys. Increased blood flow of arteries and veins. In the vessels of the microcirculatory channel, erythrocyte thrombi, erythrosthesis. Granulation, loosening of the epithelium of proximal tubules, desquamation of epitheliocytes (some cells) with signs of necrobiosis and necrosis. Swelling of the stroma, elsewhere with the presence of lymphohistiocytes (Fig. 4). These signs indicate clinical manifestations of nephropathy with the formation of acute renal failure.

Brain. In the substance of the bark, subcortical area and torso, uneven and increased blood supply of arteries and veins, erythrosthesis, sludge phenomenon. The death of structural elements of nervous tissue – nerve cells and

також ішемічне ураження нейронів, цитоліз, випадіння нейронів зі збереженням інших структурних елементів мозкової речовини, хроматоліз та гіперхроматоз в інших нейронах, розпад мієліну в нервових волокнах білої речовини з реактивним гліозом та осередками лімфоїдноклітинного запалення. набряк головного мозку з нечисленними навколосудинними крововиливами в підкірці та стовбурі. Переважно підвищене кровонаповнення досліджених органів з ознаками порушення реологічних властивостей крові та розвитком синдрому дисемінованого внутрішньосудинного згортання крові (рис. 5). Виявлені при мікроскопічному дослідженні судинні та клітинні зміни в корі, підкірці та стовбурі головного мозку відповідно до клінічних проявів токсичної енцефалопатії III ст. з глибокою комою.

Виявлені судинні та клітинні зміни в леге-

fibers, neuroglia, as well as ischemic damage to neurons, cytolysis, loss of neurons with preservation of other structural elements of the brain substance, chromatolysis and hyperchromatosis in other neurons, breakdown of myelin in nerve fibers of the white matter – is determined mainly in the cortex and subcortex substances with reactive gliosis and foci of lymphoid cell inflammation. Cerebral edema with few perivascular hemorrhages in the subcortex and brain stem. Predominantly increased blood filling of the examined organs with signs of violation of the rheological properties of blood and the development of Disseminated intravascular coagulation (Fig. 5). Microscopic examination revealed vascular and cellular changes in the cortex, subcortex and brain stem in accordance with the clinical manifestations of toxic encephalopathy of the III stage with a deep coma.

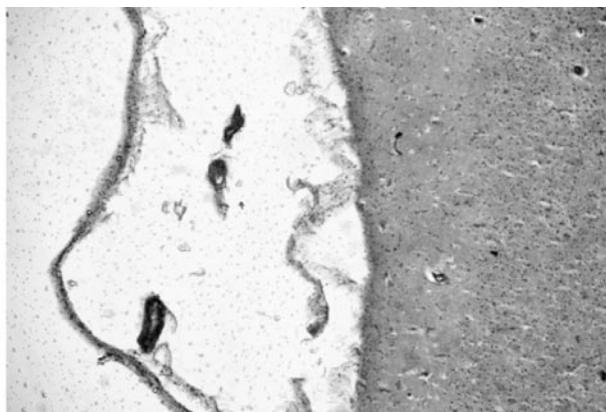
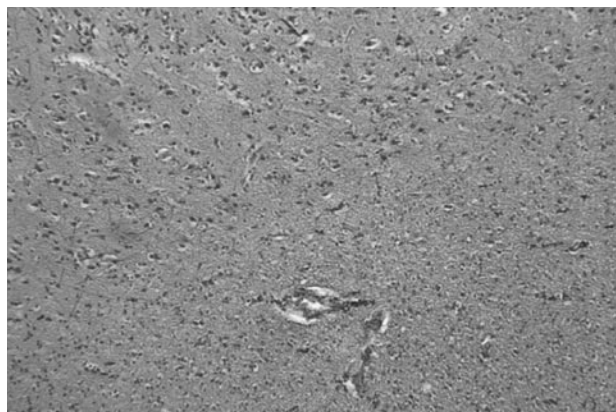


Рис. 5. Головний мозок. Загиблий чоловік 38 років, отруєння сполуками талію. Г&Е.
Fig. 5. Brain. The dead man is 38 years old, poisoned by thallium compounds. G&E.

нях з еритроцитарними та змішаними тромбами, еритростазом з фібриноїдним набуханням та фібриноїдним некрозом стінки деяких судин з їхньою інфільтрацією запальним ексудатом відповідно до клінічних проявів легеневої недостатності. Одночасно виявлено судинні та клітинні зміни в серці з набряком строми, лізисом міофібрил, гомогенізацією саркоплазми аж до некробіозу та некрозу відповідають клінічним проявам легенево-серцевої недостатності.

Перелічені судинні та клітинні зміни в печінці та нирках відповідають клінічним проявам токсичної гепатопатії II–III ст. зі зниженням синтетичної функції печінки та токсичної нефропатії з формуванням гострої ниркової недостатності.

Vascular and cellular changes in the lungs with erythrocyte and mixed thrombi, erythrostasis with fibrinoid swelling and fibrinoid necrosis of the wall of some vessels with their infiltration with inflammatory exudate according to the clinical manifestations of pulmonary insufficiency were revealed. At the same time, vascular and cellular changes in the heart with swelling of the stroma, lysis of myofibrils, homogenization of sarcoplasm up to necrobiosis and necrosis correspond to clinical manifestations of pulmonary and heart failure.

The listed vascular and cellular changes in the liver and kidneys correspond to the clinical manifestations of toxic hepatopathy of the II-III stage with a decrease in the synthetic function of the liver and toxic nephropathy

Аналіз динаміки клінічних проявів у хворих з гострими пероральними та інгаляційними отруєннями Tl^+ дозволив удосконалити основні критерії ранньої диференційної діагностики захворювань, з приводу котрих хворі найчастіше госпіталізуються в терапевтичні та неврологічні відділення – харчові токсикоінфекції та нейроінфекції. Зіставлення симптомів даних захворювань та їхніх поєднань дозволяє виокремити ознаки, характерні тільки для гострого отруєння Tl^+ , що, на нашу думку, сприятиме більш ранньому встановленню діагнозу, призначенню своєчасної ефективної детоксикації та як результат – порятунку життя постраждалих.

Висновки

1. Висока токсичність, відсутність смаку й запаху, а також доступність придбання сполук талію через інтернет є основними причинами кримінальних і випадкових гострих пероральних та інгаляційних отруєнь у світі та в Україні. Гострі отруєння Tl^+ і сьогодні діагностуються несвоєчасно, що призводить до пізнього призначення антидотної терапії, розвитку стійких неврологічних розладів з наступною інвалідизацією або смертю пацієнтів.

2. Клінічні прояви отруєння Tl^+ у перші години та першу добу досить не специфічні та характеризуються нудотою, блюванням, діареєю, болем у животі, головним болем, підвищенням температури до $37,5\text{--}38^\circ\text{C}$, у зв'язку з чим хворі, як правило, госпіталізуються з харчовою токсикоінфекцією, а при появі на 2–3-й день парестезій та інтенсивного пекучого болю в кінцівках, особливо в стопах, переводяться до неврологічного відділення з підозрою на нейроінфекцію. Тільки на 6–8-й день при появі алопеції зазвичай виникає підозра на отруєння. Найспецифічніші ознаки отруєння Tl^+ – поява на 6–8-й, а іноді – на 14-й день дифузної алопеції, переважно в скронево-тім'яній ділянці, а також токсикодермії у вигляді дрібного вугрового висипу на обличчі та тулубі, тріщин на губах і в куточках рота, гіперкератозу на долонях і стопах та білих поперечних смуг Мееса на нігтях.

3. Нами описано низку симптомів, які ми не зустрічали в доступній літературі, але які вже в перші дні інтоксикації варто зважувати, аби диференційно діагностувати гостре

with the formation of acute renal failure.

The analysis of the dynamics of clinical manifestations in patients with acute oral and inhalation Tl^+ poisoning allowed us to improve the main criteria for early differential diagnosis of diseases for which patients are most often hospitalized in therapeutic and neurological departments – food toxic infections and neuroinfections. A comparison of the symptoms of these diseases and their combinations allows us to single out the signs characteristic only of acute Tl^+ poisoning, which, in our opinion, will contribute to an earlier diagnosis, the appointment of timely effective detoxification and, as a result, saving the lives of the patients.

Conclusions

1. Due to high toxicity, lack of taste and smell, as well as easy availability of purchase via the Internet, Tl^+ compounds are the main causes of criminal and accidental acute oral and inhalation poisonings in the world and in Ukraine. Even today, acute Tl^+ poisoning is diagnosed late, which leads to the late appointment of antidote therapy, the development of persistent neurological disorders with subsequent disability or death of patients.

2. Clinical manifestations of Tl^+ poisoning in the first hours and the first day are quite non-specific and are characterized by nausea, vomiting, diarrhea, abdominal pain, headache, temperature rise to $37.5\text{--}38^\circ\text{C}$, in connection with which patients, as a rule, are hospitalized with food poisoning, and when paresthesias and intense, burning pains in the limbs, especially in the feet, appear on the 2nd or 3rd day, they are transferred to the neurological department with suspicion of neuroinfection. Only on the 6th–8th day when alopecia appears, poisoning is usually suspected. The most specific signs of Tl^+ poisoning are the appearance on the 6th–8th, and sometimes on the 14th day of diffuse alopecia, mainly in the temporal-parietal region, as well as toxicoderma in the form of a small acne rash on the face and torso, cracks on the lips and in the corners of the mouth, hyperkeratosis on the palms and feet, and white transverse Mayes stripes on the nails.

3. We have described a number of symptoms that we have not encountered in the available literature, but which should be

отруєння Tl^+ . Ще раз наголошуємо на таких симптомах:

– У перші 2 доби в постраждалих на тлі гастроінтестинальної патології з'являються болючі парестезії не стільки в кінцівках, скільки в порожнині рота при пероральних отруєннях і вздовж верхніх дихальних шляхів поряд з пекучими болями за грудиною та охриплим голосом – при інгаляційних отруєннях;

– На 3–4-й день перед появою алопеції з'являються постійні парестезії волосної частини голови з одночасною появою вогнищевої пігментації шкіри та потемнінням коренів волосся;

– У перші дні інтоксикації з'являються інтенсивні пекучі симетричні болі та парестезії не тільки в кінцівках, особливо в ділянці стоп, литкових м'язів, м'язів внутрішньої поверхні стегон, плечового поясу, грудної клітки, а й особливо мошонки в чоловіків і молочних залоз у жінок.

4. При надходженні до організму великих доз Tl^+ (понад 1,0 г) і концентраціях Tl у крові та сечі понад 7–9000 мкг/л на тлі токсичної енцефалопатії на 5–10 день формується ураження черепно-мозкових нервів з появою птозу, ністагму, субкортикальних знаків, порушення зору, слуху, мови, а також спостерігаються розвиток вираженої аксональної моторно-сенсорної поліневропатії з парезом нижніх кінцівок або тетрапарезом найчастіше з летальними наслідками, особливо при відсутності антидототерапії та екстракорпоральної детоксикації.

5. Лікування хворих на гостре отруєння Tl^+ повинно включати застосування антидота Фероцину (Гексаціаноферат калію) – від 3,0 до 6,0 г на добу залежно від тяжкості стану та вмісту Tl у біосередовищах. Таку терапію необхідно застосовувати незалежно від терміну встановлення діагнозу до нормалізації рівня Tl у біосередовищах. Це лікування слід поєднувати з методами екстракорпоральної детоксикації, нейро- і гепатопротекторами, вітамінами групи В, РР, С, D3, анальгетиками та антиконвульсантами. Особливу увагу потрібно приділити потенційному ризику тромбоутворення та своєчасній корекції коагулопатії.

6. Патогістологічне дослідження структури головного мозку, печінки, легень, серця, нирок хворого з отруєнням Tl^+ , свідчить про

considered already in the first days of intoxication in order to differentially diagnose acute Tl^+ poisoning. Once again, we emphasize the following symptoms:

– in the first 2 days, the victims, against the background of gastrointestinal pathology, develop painful paresthesias not so much in the limbs, but in the oral cavity in case of oral poisoning and along the course of the upper respiratory tract, along with burning pains behind the sternum and a hoarse voice – in case of inhalation poisoning;

– on the 3rd-4th day before the appearance of alopecia, permanent paresthesias of the hair part of the head appear with the simultaneous appearance of focal pigmentation of the skin and darkening of the hair roots;

– in the first days of intoxication, intense burning symmetrical pains and paresthesias appear not only in the extremities, especially in the area of the feet, calf muscles, muscles of the inner surface of the thighs, shoulder girdle, chest, but also especially the scrotum in men and mammary glands in women.

4. With the intake of large doses of Tl^+ (over 1.0 g) and concentrations of Tl in the blood and urine of over 7–9000 $\mu\text{g/l}$ against the background of toxic encephalopathy, damage to the cranial nerves is formed for 5–10 days with the appearance of ptosis, nystagmus, subcortical signs, impaired vision, hearing, and speech, as well as the development of pronounced axonal motor-sensory polyneuropathy with paresis of the lower limbs or tetraparesis, most often with fatal consequences, especially in the absence of antidote therapy and extracorporeal detoxification.

5. Treatment of patients with acute Tl^+ poisoning should include the use of the antidote ferrozin (potassium hexacyanoferrate) – from 3.0 to 6.0 g per day, depending on the severity of the condition and the content of Tl in the biological environment. Such therapy must be applied regardless of the time of diagnosis until the level of Tl in biological environments normalizes. This treatment should be combined with extracorporeal detoxification methods, neuro- and hepatoprotectors, vitamins of group В, РР, С, D3, analgesics and anticonvulsants. Special attention should be paid to the potential risk of thrombosis and timely correction of coagulopathy.

6. Pathohistological examination of the structures of the brain, liver, lungs, heart, and kidneys of a patient with Tl^+ poisoning

формування поліорганних дегенеративних змін, процесів вираженого тромбоутворення в судинах мікроциркуляторного русла, численних вогнищ некробіозу та некрозу, ішемічне й токсичне ураження нейронів та розпад мієліну в нервових волокнах з формуванням набряку головного мозку.

7. Висока токсичність сполук Tl, ріст кримінальних інцидентів, потенційний ризик застосування їх з диверсійною та терористичною метою в умовах війни в Україні, обумовлюють потребу особливого контролю за обігом Tl⁺, блокування сайтів в інтернеті з оголошеннями про продаж високотоксичних хімічних речовин. Потребує уваги проблема забезпечення наявності в аптечній мережі специфічного антидоту Фероцину, а також створення резерву антидотів для ліквідації наслідків надзвичайних ситуацій.

Конфлікт інтересів. Автори заявляють про відсутність конфлікту інтересів.

shows the formation of multiorgan degenerative changes, the processes of pronounced thrombus formation in the vessels of the microcirculatory bed, numerous foci of necrobiosis and necrosis, ischemic and toxic damage to neurons and the breakdown of myelin in nerves fibers with the formation of cerebral edema.

7. The high toxicity of Tl compounds, the growth of criminal incidents, the potential risk of their use as terrorist purposes in the conditions of the war in Ukraine, determine the need for special control over the circulation of Tl⁺, blocking sites on the Internet that advertise the sale of highly toxic chemicals.. The problem of ensuring the availability of a specific Ferrocin antidote in the pharmacy network, as well as the creation of an antidote reserve to eliminate the consequences of emergency situations, requires attention.

Conflict of interest. The authors declare no conflict of interest.

СПИСОК ВИКОРИСТАНИХ ДЖЕРЕЛ/REFERENCES

- Jimenez O, Cáceres H, Gimenez L, Soto L, Montenegro M, Rueda JAA. Thallium poisoning: a case report. *J Yeungnam Med Sci.* 2023 Jul;40(3):311–14. DOI: 10.12701/jyms.2022.00647. Epub 2022 Dec 15. PMID: 36537175 Free PMC article.
- Yumoto T, Tsukahara K, Naito H, Iida A, Nakao A. A Successfully Treated Case of Criminal Thallium Poisoning. *J Clin Diagn Res.* 2017 Apr;11(4):OD01–OD02. DOI: 10.7860/JCDR/2017/24286.9494.
- Graham F. Daily briefing: The chemist who survived thallium poisoning. *Nature.* 2023 Jul 18. DOI: 10.1038/d41586-023-02359-1.
- Riyaz R, Pandalai SL, Schwartz M, Kazzi ZN. A fatal case of thallium toxicity: challenges in management. *J Med Toxicol.* 2013 Mar; 9(1):75–8. DOI: 10.1007/s13181-012-0251-1.
- Балан ГМ, Богомол АГ, Курділь НВ, Жмілько ПГ, Бубало ММ, Бубало ВА, Кудрявцева АГ, Бабіч ВА, Мимренко ТВ. Гострі пероральні та інгаляційні отруєння талієм і їх віддаленні наслідки (Огляд літератури та дані власних досліджень). *Український журнал сучасних проблем токсикології.* 2020;1(88):67–90. DOI: 10.33273/2663-4570-2020-88-1-79-90. [Balan GM, Bogomol AG, Kurdil NV, Zhminko PG, Bubalo MM, Bubalo VA, Kudryavtseva AG, Babich VA, Mymrenko TV. Acute oral and inhalation thallium poisoning and their long-term consequences (Review of the literature and data of own research). *Ukrainian journal of modern problems of toxicology.* 2020;1(88):67–90].
- Almassri I, Sekkarie M. Cases of thallium intoxication in Syria: A diagnostic and a therapeutic challenge. *Avicenna J Med.* 2018 Jul-Sep;8(3):78–81. DOI: 10.4103/ajm. AJM_17_18.
- Wang TT, Wen B, Yu XN, Ji ZG, Sun YY, Li Y, Zhu SL, Cao YL, Wang M, Jian XD, Wang T. Early diagnosis, treatment, and outcomes of five patients with acute thallium poisoning. *World J Clin Cases.* 2021 Jul 6;9(19):5082–91. DOI: 10.12998/wjcc.v9.i19.5082.
- Kennic TR, Coleman M. Thallium Toxicity. 2023 Jul 10. In: NIH. National Library of Medicine. National Center for Biotechnology Information. URL: <https://www.ncbi.nlm.nih.gov/books/NBK513240/> [Last Update: July 10, 2023].
- Osorio-Rico L, Santamaria A, Galván-Arzate S. Thallium Toxicity: General Issues, Neurological Symptoms, and Neurotoxic Mechanisms. *Adv Neurobiol.* 2017;18:345–53. DOI: 10.1007/978-3-319-60189-2_17.
- Liu H, Liao G. Long-term misdiagnosis and neurologic outcomes of thallium poisoning: A case report and literature review. *Brain Behav.* 2021 Mar;11(3):e02032. DOI: 10.1002/brb3.2032.
- Zhonghua Wei Zhong Bing Ji Jiu Yi Xue. Chinese expert consensus on diagnosis and treatment of acute thallium poisoning (2021). Chinese Society Of Toxicology Poisoning And Treatment Of Specialized, Association Poisoning Group Of Emergency Medicine Branch Of Chinese Medical. 2021 Apr;33(4):385–92. DOI: 10.3760/cma.j.cn 121430-20210305-00338.
- Ash RD, He M. Details of a thallium poisoning case revealed by single hair analysis using laser ablation inductively coupled plasma mass spectrometry. *Forensic Sci Int.* 2018 Nov;292:224–31. DOI: 10.1016/j.forsciint. 2018.10.002.
- Lin G, Yuan L, Peng X, Long J, Wang C, Bai L, Lu X, Dong J, Liu Y, Wang Y, Qiu Z. Clinical characteristics and treatment of thallium poisoning in patients with delayed admission in China. *Medicine (Baltimore).* 2019 Jul;98(29): e16471. DOI: 10.1097/MD.00000000000016471.

14. Rayisyan M, Zakharova N, Babaskina L. Complexions therapy and severe intoxication by Thallium salts. *J Environ Sci Health A Tox Hazard Subst Environ Eng.* 2021;56(4):445–53. DOI: 10.1080/10934529.2021.1885905.
15. Pragst F, Hartwig S. Correction to: Repeated poisoning of the life partner by thallium - a case of questionable Munchausen by adult proxy syndrome with ensuing attempted murder. *Int J Legal Med.* 2022 May;136(3):973. DOI: 10.1007/s00414-022-02811-3.
16. Matsukawa T, Chiba M, Shinohara A, Matsumoto-Omori Y, Yokoyama K. Changes in thallium distribution in the scalp hair after an intoxication incident. *Forensic Sci Int.* 2018 Oct;291:230–3. DOI: 10.1016/j.forsciint.2018.08.019.
17. Zhao J, Peng X, Wang C, Bai L, Dong J, Lu X, Liu Y, Feng S, Long J, Qiu Z. Efficacy analysis of prussian blue or its combination with hemoperfusion in the treatment of acute thallium poisoning. *Zhonghua Wei Zhong Bing Ji Jiu Yi Xue.* 2018 Jul;30(7):695–8. DOI: 10.3760/cma.j.issn.2095-4352.2018.07.016.
18. Lin G, Yuan L, Bai L, Liu Y, Wang Y, Qiu Z. Successful treatment of a patient with severe thallium poisoning in a coma using Prussian blue and plasma exchange: A case report. *Medicine (Baltimore).* 2019 Feb;98(8):e14629. DOI: 10.1097/MD.00000000000014629.
19. Wallbridge T, James S, Lee R, Khan A, Bradberry S, Muhammad E M O Elamin. Successful treatment of potentially lethal dose thallium sulfate poisoning with sequential use of Prussian blue and multiple-dose activated charcoal. *Clin Toxicol (Phila).* 2023 Mar;61(3):200–1. DOI: 10.1080/15563650.2023.2165502.
20. Yang G, Li C, Long Y, Sheng L. Hair Loss: Evidence to Thallium Poisoning. *Case Rep Emerg Med.* 2018 Jun 26;2018:1313096. DOI: 10.1155/2018/1313096.
21. Senthilkumaran S, Balamurugan N, Jena NN, Menezes RG, Thirumalaikolundusubramanian P. Acute Alopecia: Evidence to Thallium Poisoning. *Int J Trichology.* 2017 Jan-Mar;9(1):30–2. DOI: 10.4103/ijt.ijt_82_16.
22. Балан ГМ, Богомол АГ, Кравчук ОП, Жмілько ПГ, Кудрявцева АГ. Комплексна терапія гострих отруєнь сполуками Тl⁺ (Огляд літератури та дані власних досліджень). *Український журнал сучасних проблем токсикології.* 2020;2(89):32–47. DOI: 10.33273/2663-4570-2021-90-1-22-39. [Balan GM, Bogomol AG, Kravchuk OP, Zhminko PG, Kudryavtseva AG. Complex therapy of acute poisoning with thallium compounds (Review of the literature and data of own research). *Ukrainian journal of modern problems of toxicology.* 2020; 2(89): 32–47].
23. Проданчук НГ, Шейман БС, Волошина НА, Осадчая ОН, Макаров АА. Токсикокинетика яда и клинико-лабораторные паралели при остром отравлении таллием. Сучасні проблеми токсикології. 2011;4:58–66. [Prodanchuk NG, Sheiman BS, Voloshina NA, Osadchaya ON, Makarov AA. Poison toxicokinetics and clinical and laboratory parallels in acute thallium poisoning. *Modern problems of toxicology.* 2011;4:58–66].
24. Проданчук МГ, Балан ГМ, Кравчук ОП, Жмілько ПГ, Максимчук ІМ, Чермних НП. До обґрунтування переліку небезпечних високотоксичних хімічних речовин, які підлягають особливому контролю щодо обігу, зберігання, використання та утилізації. Частина I (рицин, сполуки Тl⁺ та фосфорорганічні сполуки). *Український журнал сучасних проблем токсикології.* 2020;2(89):22–39. DOI: 10.33273/2663-4570-2021-90-1-22-39. [Prodanchuk MG, Balan GM, Kravchuk OP, Zhminko PG, Maksymchuk IM, Chermnikh NP. To substantiate the list of dangerous highly toxic chemicals that are subject to special control regarding circulation, storage, use and disposal. Part I (ricin, thallium compounds and organophosphorus compounds). *Ukrainian journal of modern problems of toxicology.* 2020;2(89):22–39].

ВІДОМОСТІ ПРО АВТОРІВ

Балан Галина Макарівна – доктор медичних наук, професор, головний науковий співробітник відділу «Інститут експериментальної токсикології і медико-біологічних досліджень» Державного підприємства «Науковий центр превентивної токсикології, харчової та хімічної безпеки імені академіка Л.І. Медведя Міністерства охорони здоров'я України», вул. Героїв Оборони, 6, 03127, м. Київ, Україна. ORCID: 0009-0005-9666-8914

Шейман Борис Семенович – доктор медичних наук, провідний науковий співробітник відділу «Інститут експериментальної токсикології і медико-біологічних досліджень» Державного підприємства «Науковий центр превентивної токсикології, харчової та хімічної безпеки імені академіка Л.І. Медведя Міністерства охорони здоров'я України». Адреса: вул. Героїв Оборони, 6, 03127, м. Київ, Україна. ORCID: 0000-0001-7314-9947.

Жмілько Петро Григорович – доктор біологічних наук, завідувач відділу «Інститут експериментальної токсикології і медико-біологічних досліджень» Державного підприємства «Науковий центр превентивної токсикології, харчової та хімічної безпеки імені академіка Л.І. Медведя Міністерства охорони здоров'я України». Адреса: вул. Героїв Оборони, 6, 03127, м. Київ, Україна. ORCID: 0000-0001-7314-9947.

Дзюба Дмитро Олександрович – доктор медичних наук, професор кафедри анестезіології та інтенсивної терапії Національного університету охорони здоров'я України імені П.Л. Шупика, завідувач відділення анестезіології, інтенсивної терапії та екстракорпоральної детоксикації КНП КОР «Київська обласна клінічна лікарня» Адреса: вул. Дорогожицька, 9, 04112, м. Київ, Україна. ORCID: 0000-0002-9979-8889.

Рожкова Олександра Миколаївна – лікар, судово-медичний експерт, гістолог відділу судово-медичної гістології комунального закладу Київської обласної ради «Київське обласне бюро судово-медичної експертизи». Адреса: вул. Оранжерейна, 7, 04112, м. Київ, Україна. Email: kievsudmed@bigmir.net.

Курділь Наталія Віталіївна – кандидат медичних наук, заступник директора з наукових і клінічних питань Державного підприємства «Науковий центр превентивної токсикології, харчової та хімічної безпеки імені академіка Л.І. Медведя Міністерства охорони здоров'я України», вул. Героїв Оборони, 603127, м. Київ, Україна; Експерт-токсиколог комунального закладу Київської обласної ради «Київське обласне бюро судово-медичної експертизи». Адреса: вул. Оранжерейна, 7, 04112, м. Київ, Україна. Email: Kurdil_nv@ukr.net. ORCID: 0000-0001-7726-503X.

Кудрявцева Алла Григорівна – кандидат біологічних наук, старший науковий співробітник Державного підприємства «Науковий центр превентивної токсикології, харчової та хімічної безпеки імені академіка Л.І. Медведя Міністерства охорони здоров'я України». Адреса: вул. Героїв Оборони, 6, 03127, м. Київ, Україна. ORCID: 0 000-0002-6988-6140.

Лісовська Вікторія Семенівна – кандидат біологічних наук, старший науковий співробітник Державного підприємства «Науковий центр превентивної токсикології, харчової та хімічної безпеки імені академіка Л.І. Медведя Міністерства охорони здоров'я України». Адреса: вул. Героїв Оборони, 6, 03127, м. Київ, Україна. ORCID: 0009-0004-1040-708X.

Чермних Наталія Петрівна – спеціаліст наукового відділу Державного підприємства «Науковий центр превентивної токсикології, харчової та хімічної безпеки імені академіка Л.І. Медведя Міністерства охорони здоров'я України». Адреса: вул. Героїв Оборони, 6, 03127, м. Київ, Україна. Email: n.chermnykh.medved@gmail.com. ORCID: 0009-0005-6037-9539.

Стаття надійшла до редакції 05.06.2023

INFORMATION ABOUT THE AUTHORS

Galyna Balan – Doctor of Medical Sciences, Professor, Chief Researcher Department of the Institute of Experimental Toxicology and Medical and Biological Research of the L.I. Medved's Research Centre of Preventive Toxicology, Food and Chemical Safety, Ministry of Health, Ukraine (State Enterprise). Address: 6 Heroiv Oborony st, 03127, Kyiv, Ukraine. ORCID: 0009-0005-9666-8914.

Borys Sheyman - Doctor of Medicine, Professor, Leading Researcher of the L.I. Medved's Research Centre of Preventive Toxicology, Food and Chemical Safety, Ministry of Health, Ukraine (State Enterprise). Address: 6 Heroiv Oborony st, 03127, Kyiv, Ukraine.

Petro Zhminko – Doctor of Biological Sciences, Head of the Department of the Institute of Experimental Toxicology and Medical and Biological Research of the L.I. Medved's Research Centre of Preventive Toxicology, Food and Chemical Safety, Ministry of Health, Ukraine (State Enterprise). Address: 6 Heroiv Oborony st, 03127, Kyiv, Ukraine. ORCID: 0000-0001-7314-9947.

Dmytro Dzuba - Doctor of Medical Sciences, Professor of the Department of Anesthesiology and Intensive Care at the National University of Health Care of Ukraine named after P.L. Shupyka, head of the Department of Anesthesiology, Intensive Care and Extracorporeal Detoxification of the KNP KOR "Kyiv Regional Clinical Hospital" Address: 9 Dorohozhitska st, 04112, Kyiv, Ukraine. ORCID: 0000-0002-9979-8889.

Oleksandra Rozhkova - Forensic medical expert histologist of the Department of Forensic Histology of the municipal institution of the Kyiv Regional Council "Kyiv Regional Bureau of Forensic Medical Examination". Address: 7 Orangerейna str., 04112, Kyiv, Ukraine. Email: kievsudmed@bigmir.net

Nataliia Kurdil – Candidate of Medical Sciences, Deputy Director for Scientific and Clinical Affairs of the L.I. Medved's Research Centre of Preventive Toxicology, Food and Chemical Safety, Ministry of Health, Ukraine (State Enterprise). Address: 6 Heroiv Oborony str., 03127, Kyiv, Ukraine; toxicologist expert of the Municipal Institution of the Kyiv Regional Council "Kyiv Regional Bureau of Forensic Medical Examination". Address: 7 Orangerейna str., 04112, Kyiv, Ukraine. Email: Kurdil_nv@ukr.net. ORCID: 0000-0001-7726-503X.

Alla Kudryavtseva - Candidate of biological sciences, senior researcher of the L.I. Medved's Research Center of Preventive Toxicology, Food and Chemical Safety of the Ministry of Health of Ukraine (State Enterprise). Address: 6 Heroiv Oborony str., 03127, Kyiv, Ukraine. ORCID: 0 000-0002-6988-6140.

Viktoriia Lisovska - Candidate of biological sciences, senior researcher of the L.I. Medved's Research Center of Preventive Toxicology, Food and Chemical Safety of the Ministry of Health of Ukraine (State Enterprise). Address: 6 Heroiv Oborony str., 03127, Kyiv, Ukraine. ORCID: 0009-0004-1040-708X.

Nataliia Chermnykh - Specialist of the scientific department of the L.I. Medved's Research Center of Preventive Toxicology, Food and Chemical Safety of the Ministry of Health of Ukraine (State Enterprise). Address: 6 Heroiv Oborony str., 03127, Kyiv, Ukraine. ORCID: 0009-0005-6037-9539.

The article was received by the editors 06.05.2023