

М.Г. Проданчук, Г.М. Балан, П.Г. Жмійко, А.М. Строй

Державне підприємство «Науковий центр превентивної токсикології, харчової та хімічної безпеки імені академіка Л.І. Медведя МОЗ України», м. Київ, Україна

СІРКОВОДЕНЬ: МЕХАНІЗМ ТОКСИЧНОЇ ДІЇ, КЛІНІЧНІ ПРОЯВИ ГОСТРОГО ОТРУЄННЯ, ПАТОГІСТОЛОГІЧНІ ОЗНАКИ ТА СТРАТЕГІЯ ЛІКУВАННЯ

РЕЗЮМЕ. Сірководень (H_2S) є високотоксичним газом. Серед цієї групи отруйних речовин - причин смерті - поступається лише монооксиду вуглецю. Механізм його токсичності вивчений недостатньо і на сьогодні не існує специфічної антидототерапії. Цей газ становить високопріоритетну хімічну загрозу в промисловості, а також як потенційна терористична зброя масового знищення, особливо в умовах війни.

Мета. На підставі літературних даних та власних досліджень узагальнити сучасні уявлення про механізми токсичності, клінічні прояви, стратегії лікування та патогістологічні ознаки гострого отруєння сірководнем.

Матеріали та методи. Проаналізовано відкриті джерела публічної інформації та наукової літератури за темою дослідження. Здійснено аналітичний огляд публікацій наукових онлайн бібліотек PubMed, Medline, Elsevier. Проведено ретроспективний аналіз медичної документації двох випадків із гострим отруєнням H_2S у поєднанні з іншими токсичними газами. Перший випадок гострого отруєння H_2S та іншими каналізаційними газами в пацієнта, померлого в умовах лікувального закладу Київської області, який захворів після 15-хвилинного перебування в каналізаційному септику домогосподарства. У постраждалого також розглянуто дані секційних та мікроскопічних досліджень тканин легень. Другий випадок гострого отруєння H_2S у поєднанні з іншими газами гниття представлений трьома постраждалими, госпіталізованими до клініки Наукового центру превентивної токсикології, харчової та хімічної безпеки імені академіка Л.І. Медведя МОЗ України після очищення глибокого чану із залишками гнилої квашеної капусти. Один із постраждалих загинув через 6 годин. Використано методи системного порівняльного та контент-аналізу.

Результати. Сучасні уявлення про механізм токсичної дії H_2S свідчать, що він є швидкометаболізуючим системним токсикантом, який вражає мітохондрії, є підґрунтям для формування тканинної гіпоксії, активації окислювального стресу, запальних реакцій та апоптозу. За гострої дії H_2S основними органами-мішенями є нервова, бронхо-легенева та серцево-судинна системи. До цього часу не існує специфічних антидотів для лікування отруєння H_2S , тому воно включає кисневу, симптоматичну та підтримувальну терапію. Нові лікувальні засоби – потенційні антидоти знаходяться на стадії доклінічних досліджень, більшість з яких спрямована на зв'язування H_2S . Існує гостра потреба в розробці нових лікувальних засобів-поглиначів (скавенджерів) H_2S для запобігання та лікування отруєнь, зниження захворюваності та смертності.

Ключові слова: сірководень, токсичність, гостре отруєння, лікування, патогістологічні ознаки.

М. Prodanchuk, H. Balan, P. Zhminko, A. Stroii

L.I. Medved's Research Center of Preventive Toxicology, Food and Chemical Safety, Ministry of Health, Ukraine (State Enterprise), Kyiv, Ukraine

HYDROGEN SULPHIDE: MECHANISM OF TOXIC ACTION, CLINICAL MANIFESTATIONS OF ACUTE POISONING, PATHOHISTOLOGICAL SIGNS AND TREATMENT STRATEGY

ABSTRACT. Hydrogen sulphide (H_2S) is a highly toxic gas. Among this group of poisonous substances – causes of death – it is second only to carbon monoxide. The mechanism of its toxicity has not been sufficiently studied and there is currently no specific antidote therapy. This gas is a high-priority chemical threat in industry, as well as a potential terrorist weapon of mass destruction, especially in wartime.

Aim. Based on literary data and own researches, to summarize the current concepts of its toxicity mechanisms, clinical manifestations, treatment strategies and pathohistological signs of acute hydrogen sulphide poisoning.

Materials and Methods. Open sources of public information and scientific literature on the research topic were analysed. An analytical review of the publications of scientific online libraries PubMed, Medline, Elsevier was carried out. A retrospective analysis of the medical documentation of two cases with acute poisoning with H_2S in combination with other toxic gases was carried out. The first case of acute poisoning with H_2S and other sewage gases is in a patient who died in the conditions of a medical institution in the Kyiv region, who fell ill after a 15-minute stay in a household sewage septic tank. In the victim, the data of sectional and microscopic studies of lung tissue were also studied. The second case of acute H_2S poisoning in combination with other gases of putrefaction is represented by three victims hospitalized at the clinic of the Research Centre of Preventive Toxicology, Food and Chemical Safety named after

L. I. Medved, Ministry of Healthcare of Ukraine after cleaning a deep tank with the remains of rotten sauerkraut. One of the victims died after 6 hours. The methods of system comparative and content analysis were applied.

Results. Modern ideas about the mechanism of the toxic effect of H_2S indicate that it is a rapidly metabolizing systemic toxicant that affects mitochondria, is the basis for the formation of tissue hypoxia, activation of oxidative stress, inflammatory reactions, and apoptosis. Under the acute effects of H_2S , the main target organs are the nervous, bronchopulmonary and cardiovascular systems. Until now, there are no specific antidotes for the treatment of H_2S poisoning, so it includes oxygen, symptomatic and supportive therapy. New therapeutic agents – potential antidotes are at the stage of preclinical research, most of which are aimed at binding H_2S . There is an urgent need for the development of new therapeutic agents – absorbents (scavengers) of H_2S for the prevention and treatment of poisoning, reducing morbidity and mortality.

Keywords: hydrogen sulphide, toxicity, acute poisoning, treatment, pathohistological signs.

Вступ. Сірководень як хімічна небезпека. Сірководень (дигідроген сульфід, гідроген сульфід, H_2S) – важкий безбарвний газ із характерним запахом тухлих яєць, добре розчинний у воді. Його запах відчувається за низьких концентрацій (0,00047 часток на мільйон), однак при високих – H_2S перестає відчуватися через параліч закінчень нюхового нерва. Густина H_2S становить 1,19, що перевищує питому вагу повітря, тому він накопичується в низинах (на дні ям, окопів, колодязів, траншей тощо) [1, 2]. H_2S , як побічний продукт, утворюється під час видобутку і переробки сірки, сульфідів, а також у нафтовій та нафтопереробній промисловості, особливо при видобуванні та переробці високосірчистої нафти, при виробництві сірчаної кислоти, низки барвників, віскозного волокна, целюфану, в органічному синтезі для одержання меркаптанів, у стічних водах низки хімічних виробництв: цукрових, пивоварних, шкіряних заводів, а також при очищенні каналізаційної мережі, вигрібних, силосних та гноєвих ям [1–10]. Поріг сприйняття H_2S за запахом становить приблизно 0,012–0,03 мг/м³ повітря. Гранично допустимі концентрації H_2S у повітрі робочої зони в різних країнах коливаються від 10 до 15 мкг/м³ [1-9].

Повідомлення про випадки гострого отруєння H_2S поширені в усьому світі, переважно на нафтопереробних заводах, очисних спорудах, звалищах, каналізаційних системах [1-6] та складах зі зберігання гною [7-10]. Найпоширеніша причина смертей від гострого отруєння H_2S – випадкові викиди [4, 6] або його використання зі суїцидальною метою [11]. Більшість з описаних смертельних випадків викликані спробами людей допомогти своїм колегам при тяжких отруєннях H_2S (при втраті свідомості чи ускладненому пересуванні через інтоксикацію) [1-6]. Maldonado C. S. et al [12] описують дві історичні промислові аварії: одна з них у

Introduction. Hydrogen sulphide as a chemical hazard. Hydrogen sulphide (dihydrogen sulphide, hydrogen sulphide, H_2S) is a heavy, colourless gas with a characteristic smell of rotten eggs, well soluble in water. Its smell is detectable at low concentrations (0.00047 parts per million), but at high concentrations H_2S ceases to be felt due to paralysis of the olfactory nerve endings. The density of H_2S is 1.19, which exceeds the specific gravity of air, so it accumulates in lowlands (at the bottom of pits, trenches, wells, ditches, etc.) [1, 2]. H_2S , as a by-product, is formed during the extraction and processing of sulphur, sulphides, as well as in the oil and oil refining industry, especially during the extraction and processing of high-sulphur oil, during the production of sulfuric acid, a number of dyes, viscose fibre, cellophane, in organic synthesis for the production of mercaptans, in the wastewater of a number of chemical industries: sugar factories, breweries, leather tanneries, as well as during the cleaning of sewage systems, cesspools, silage pits and manure pits [1-10]. The threshold of perception of H_2S by smell is approximately 0.012–0.03 mg/m³ of air. The maximum permissible concentrations of H_2S in the air of the working area in different countries range from 10 to 15 µg/m³ [1-9].

Reports of acute H_2S poisoning are widespread throughout the world, mainly at oil refineries, sewage treatment plants, landfills, sewage systems [1-6], and manure storage facilities [7-10]. The most common cause of death from acute H_2S poisoning is accidental emissions [4, 6] or its use with suicidal intent [11]. Most of the described fatal cases are caused by people's attempts to help their colleagues in case of severe H_2S poisoning (when they lose consciousness or have difficulty moving due to intoxication) [1-6]. Maldonado C. S. et al [12] describe two historical industrial accidents: one of them in

Поса-Риці (Мексика) викликана вибухом на нафтопереробному заводі, де гостре отруєння отримало 320 робітників, з яких 22 загинули. Інша аварія викликана вибухом газопроводу в уїзді Кайсань у Китаї, де загинули 243 людини. Під час останньої постраждали не лише працівники, що обслуговували газопровід, а й населення [13]. Аналізуючи наслідки аварії на нафтопереробному заводі в Поса-Риці (Мексика), автори [12] повідомляють, що серед 22 смертей працівників 40 % відбувся на місці події і майже 30 % померли в лікарні через 2-6 годин після ураження. Ті, хто помер пізніше, не змогли отримати ефективного детоксуючого лікування і померли від токсичного ураження мозку, яке не піддавалося симптоматичній терапії. Park J, et al [10], повідомляють про смертність від дії H_2S у результаті нещасних випадків із 1998 по 2013 роки на підприємствах зі зберігання та переробки гною при вирощуванні свиней у Кореї, де загинули 30 людей. Більшість летальних випадків (40 %) пов'язана з невдалими рятувальними операціями. Американське управління з охорони праці (OSHA) повідомляє про причини та поширеність смертельних випадків при отруєнні H_2S : лише станом на серпень 2021 року зареєстровано 221 інцидент зі смертельними наслідками [14, 15].

Раптова летальна дія H_2S може бути використана з метою хімічного тероризму в умовах війни, особливо в закритих приміщеннях, таких як широка мережа метрополітену [12]. Потенціал його використання в якості хімічної зброї високий, оскільки H_2S відносно легко отримати зі звичайних побутових засобів для чищення.

Мета. На підставі літературних даних та власних досліджень узагальнити сучасні уявлення про механізми токсичності, клінічні прояви, стратегії лікування та патогістологічні ознаки гострого отруєння сірководнем.

Матеріали та методи. Проаналізовано відкриті джерела публічної інформації та наукової літератури за темою дослідження. Здійснено аналітичний огляд публікацій наукових онлайн бібліотек PubMed, Medline, Elsevier. Проведено ретроспективний аналіз медичної документації двох випадків із гострим отруєнням H_2S у поєднанні з іншими токсичними газами. Перший випадок гострого отруєння H_2S та іншими каналіза-

Poza Rica (Mexico) was caused by an explosion at an oil refinery, where 320 workers were acutely poisoned, and 22 died. Another accident was caused by the explosion of a gas pipeline in Kaixian County, China, where 243 people died. In the latter one, not only the workers who serviced the gas pipeline suffered, but also the population [13]. Analysing the consequences of an accident at an oil refinery in Poza Rica (Mexico), the authors [12] report that among 22 deaths of workers, 40 % occurred at the scene and about 30 % died in the hospital 2–6 hours after the impact. Those who died later were unable to receive effective detoxification treatment and died from toxic brain damage that did not respond to symptomatic therapy. Park J, et al [10] reported H_2S -related deaths from accidents from 1998 to 2013 at pig manure storage and processing facilities in Korea, where 30 people died. Most of the fatal cases (40 %) are related to unsuccessful rescue operations. The American Occupational Safety and Health Administration (OSHA) reports the causes and prevalence of fatal cases of H_2S poisoning: only as of August 2021, 221 incidents with fatal consequences have been reported [14, 15].

The sudden lethal effect of H_2S can be exploited for the purpose of chemical terrorism in wartime conditions, especially in enclosed spaces, such as a wide subway network [12]. The potential for its use as a chemical weapon is high, since H_2S is relatively easy to obtain from common household cleaning products.

Aim. Based on literary data and own researches, to summarize the current concepts of toxicity mechanisms, clinical manifestations, treatment strategies and pathohistological signs of acute hydrogen sulphide poisoning.

Materials and methods. Open sources of public information and scientific literature on the research topic were analysed. An analytical review of the publications of scientific online libraries PubMed, Medline, Elsevier was carried out. A retrospective analysis of the medical documentation of two cases of acute H_2S poisoning in combination with other toxic gases was carried out. The first case of acute poisoning with H_2S and other sewage gases is in a patient who died in the

ційними газами в пацієнта, померлого в умовах лікувального закладу Київської області, який захворів після 15-хвилинного перебування в септику домогосподарства. У постраждалого також розглянуті дані секційних та мікроскопічних досліджень тканин легень. Після формалінової фіксації, спиртової проводки та парафінової заливки зрізи були пофарбовані гематоксилином та еозином. Препарати досліджувалися за допомогою мікроскопа Olympus CX 41 у прохідному світлі при збільшенні в 40, 100 та 400 разів. Другий випадок гострого отруєння H_2S у поєднанні з іншими газами гниття представлений трьома постраждалими, госпіталізованими до клініки Наукового центру превентивної токсикології, харчової та хімічної безпеки імені академіка Л.І. Медведя МОЗ України після очищення глибокого чану із залишками гнилої квашеної капусти. Один із постраждалих загинув через 6 годин. Використано методи системного порівняльного та контент-аналізу.

Сучасні уявлення про механізм токсичності гострої дії H_2S . Незважаючи на те, що H_2S ідентифікований ще в 1731 році та є надзвичайно смертоносним газом, механізм його токсичної дії вивчений недостатньо і відомий лише частково. H_2S у невеликих кількостях утворюється ендогенно та бере участь у низці сигнальних систем. Він є ендогенним передавачем сигналу за допомогою сульфгідратації білка та при низьких внутрішньоклітинних концентраціях – від 0,01 до 1 мкМ, – віддає електрони комплексу II мітохондріального ланцюга транспортування електронів, тим самим стимулюючи аеробний синтез АТФ [16, 17]. В умовах перевищення концентрації більш ніж у 3-30 разів H_2S токсично впливає на клітини тканин – зв'язує та інгібує IV комплекс ланцюга транспортування електронів цитохром-С-оксидази (ЦОГ) мітохондрій і викликає їх деполаризацію [16, 18–20]. Це призводить до зниження синтезу АТФ, активації анаеробного дихання та формує лактоацидоз, який супроводжується підвищенням виробництвом активних форм кисню, пригніченням синтезу ДНК, активацією процесів перекисного окиснення ліпідів (ПОЛ), цитотоксичних, запальних процесів і апоптозу [16, 18–20]. Незважаючи на те, що H_2S швидко метаболізується, однократна гостра дія пригнічує

conditions of a medical institution in the Kyiv region, who fell ill after a 15-minute stay in a household septic tank. The data of cross-sectional and microscopic studies of lung tissues in the victim were also studied. After formalin fixation, ethyl alcohol dehydration, and paraffin embedding, the sections were stained with haematoxylin and eosin. The preparations were examined using an Olympus CX 41 microscope in transmitted light at a magnification of 40, 100, and 400. The second case of acute H_2S poisoning in combination with other decay gases is represented by three victims hospitalized at the clinic of the Research Centre of Preventive Toxicology, Food and Chemical Safety named after L.I. Medved, Ministry of Healthcare of Ukraine after cleaning a deep tank with the remains of rotten sauerkraut. One of the victims died after 6 hours. The methods of system comparative and content analysis were applied.

Current understanding of the mechanism of H_2S acute toxicity. Despite the fact that H_2S was identified as early as 1731 and is an extremely lethal gas, the mechanism of its toxic action has not been sufficiently studied and is only partially known. H_2S is produced endogenously in small amounts and participates in a number of signalling systems. It is an endogenous signal transmitter with the help of protein sulphydration and at low intracellular concentrations – from 0.01 to 1 μ m – gives electrons to complex II of the mitochondrial electron transport chain, thereby stimulating aerobic ATP synthesis [16, 17]. Under the conditions of exceeding the concentration by more than 3–30 times, H_2S has a toxic effect on tissue cells – it binds and inhibits the complex IV of the electron transport chain of cytochrome-C-oxidase (COX) of mitochondria and causes their depolarization [16, 18–20]. This leads to a decrease in ATP synthesis, activation of anaerobic respiration and forms lactic acidosis, which is accompanied by increased production of reactive oxygen species, inhibition of DNA synthesis, activation of lipid peroxidation (LP), cytotoxic, inflammatory processes and apoptosis [16, 18–20]. Despite the fact that H_2S is rapidly metabolized, a single acute action suppresses the activity of COX for 48–72 hours, which suggests that COX is

активність ЦОГ на 48-72 год, що дозволяє припустити, що ЦОГ є однією з основних цілей токсичної дії H_2S , а нестача АТФ внаслідок інгібування ЦОГ сприяє розвитку гіпоксії, загибелі клітин і патології органів. Автори відзначають, що H_2S не має здатності до біоаккумуляції, його метаболізм є пришвидшеним. H_2S розкладається протягом декількох секунд та хвилин і виводиться з організму як сульфатні та бісульфатні метаболіти. Однак, біохімічні ураження, зокрема інгібування ЦОГ та токсичні ушкодження мозку, серця, легень, що виникають після дії H_2S , мають кумулятивний та наростаючий характер. Jiang J, et al. [18] досліджували токсичність H_2S , використовуючи сірководень натрію (NaSH), який зазвичай є джерелом H_2S , на 4-х типах клітин: нейронах кори головного мозку, отриманих з індукованих плюрипотентних стовбурових клітин людини (hiPSC), первинних нейронах кори головного мозку щурів, первинних фіброблестах людини та клітинах нирок мавпи COS-7. Перевагу надавали дослідженню нейронів, оскільки мозок є основною мішенню для H_2S , про що свідчать як гостра токсичність (кома), так і довготермінові наслідки впливу (когнітивний і моторний дефіцит), порівнюючи результати з іншими швидко проліферуючими типами клітин. Відомо, що клітинне споживання кисню забезпечує високий рівень мітохондріальної функції. Автори виявили, що вже 1 ммоль NaSH швидко знижує споживання кисню кортикальними нейронами, отриманими з hiPSC, первинними фіброблестами людини та клітинами нирок мавп COS-7. Зниження споживання кисню було подібним до поглинання еквімолярної концентрації ціаніду. Дослідження зі селективними інгібіторами комплексу I і III вказали на інгібування комплексу IV дихального ланцюга мітохондрій. Ці результати узгоджуються з показниками інших дослідників, які виявили мітохондріальну дисфункцію з формуванням тканинної гіпоксії за дії токсичних доз H_2S [16, 17, 19, 20]. Слід відзначити, що автори [18] виявили не лише інгібування IV комплексу ЦОГ, а й більш виражене зниження синтезу АТФ порівняно з ціанідом при інкубації нейронів протягом 60 і 120 хвилин. Вони також встановили: в ізольованих мітохондріях серця миші H_2S утричі збільшив утворення гідроксильного

one of the main targets of the toxic effect of H_2S , and the lack of ATP due to inhibition of COX contributes to the development of hypoxia, cell death and organ pathology. The authors note that H_2S does not have the ability to bioaccumulation, its metabolism is accelerated. H_2S decomposes within a few seconds and minutes and is excreted from the body as sulphate and bisulphate metabolites. However, biochemical damage, in particular COX inhibition and toxic damage to the brain, heart, and lungs, occurring after exposure to H_2S , is of a cumulative and increasing nature. Jiang J, et al. [18] studied the toxicity of H_2S using sodium hydrogen sulphide (NaSH), which is usually a source of H_2S , on 4 types of cells: cortical neurons derived from human induced pluripotent stem cells (hiPSC), primary cortical neurons of rat brain, primary human fibroblasts and COS-7 monkey kidney cells. Preference was given to the study of neurons, since the brain is the main target for H_2S , as evidenced by both acute toxicity (coma) and long-term effects of exposure (cognitive and motor deficits), comparing the results with other rapidly proliferating cell types. It is known that cellular oxygen consumption ensures a high level of mitochondrial function. The authors found that even 1 mmol of NaSH rapidly reduces oxygen consumption by cortical neurons derived from hiPSCs, primary human fibroblasts, and COS-7 monkey kidney cells. The decrease in oxygen consumption was similar to the absorption of an equimolar concentration of cyanide. Studies with selective inhibitors of complex I and III indicated inhibition of complex IV of the respiratory chain of mitochondria. These results are consistent with the indicators by other researchers who detected mitochondrial dysfunction with the formation of tissue hypoxia under the influence of toxic doses of H_2S [16, 17, 19, 20]. It should be noted that the authors [18] found not only the inhibition of COX complex IV, but also a more pronounced decrease in ATP synthesis compared to cyanide when incubating neurons for 60 and 120 minutes. They also found that in isolated mouse heart mitochondria, H_2S tripled the formation of the hydroxyl radical, one of the most harmful reactive oxygen species. At the same time, the increase was twice as large as that caused

радикалу – одну з найшкідливіших активних форм кисню. Водночас збільшення було вдвічі більшим, ніж викликане еквімолярною кількістю ціаніду. Варто наголосити, що LD100 H₂S також вище ніж у ціаніду. Формування окислювального стресу, деполаризацію та дисфункцію мітохондрій зі зниженням синтезу АТФ за дії токсичних доз H₂S відзначали й інші автори [16, 17-20].

Враховуючи подібний механізм токсичної дії H₂S і ціаніду, ще у 2007 році була здійснена спроба використання при лікуванні гострих отруєнь H₂S відомого ціанідного антидоту кобінамід (передостаннього попередника в біосинтезі гідроксокобаламіну – вітаміну B₁₂) [21]. Jiang J, et al. [18] провели багатостороннє вивчення ефективності кобінамід за токсичної дії H₂S як на клітинах, так і на тваринах (мухах, мишах та щурах). Автори виявили, що кобінамід усуває токсичність H₂S як *in vitro*, так і *in vivo*, сприяє зниженню активності окислювального стресу, попередженню інгібування IV комплексу мітохондрій та зниженню синтезу АТФ. Показано, що кобінамід збільшує виживання мух, мишей і щурів за дії летальних доз H₂S, попереджує інгібування проліферації клітин і синтез ДНК. При цьому кожна молекула кобінамід запобігає посиленню апоптозу та повертає клітинну проліферацію та синтез ДНК до нормального стану, якщо він був присутній протягом другої години впливу H₂S. Автори продемонстрували, що кобінамід є перспективним, новим засобом першої специфічної терапії отруєння H₂S.

Токсична дія H₂S на організм тварин та людини передусім спрямована на нервову систему [12, 16, 18, 19]. Точний механізм токсичної дії H₂S на центральну нервову систему, вірогідно, складний і вивчений недостатньо. Проте виявлено вибіркиму вразливість певних ділянок мозку до гострої дії H₂S, при цьому найчутливішими є кора головного мозку, базальні ганглії та стовбур мозку. Токсичну дію H₂S на ці структури мозку пов'язують із тканинною гіпоксією через мітохондріальну дисфункцію, окислювальний стрес та порушення регуляції трансмітерів з підвищенням у синапсах рівня дофаміну, серотоніну і адреналіну. Пригнічення дихання за дії H₂S характеризується зниженням частоти дихання, однак клітинні та молекулярні механізми, які лежать в осно-

by an equimolar amount of cyanide. It is worth emphasizing that the H₂S LD100 is also higher than that of cyanide. The formation of oxidative stress, depolarization and dysfunction of mitochondria with a decrease in ATP synthesis under the influence of toxic doses of H₂S were also noted by other authors [16, 17-20].

Taking into account the similar mechanism of the toxic effect of H₂S and cyanide, in 2007 an attempt to use the well-known cyanide antidote cobinamide (the penultimate precursor in the biosynthesis of hydroxocobalamin – vitamin B₁₂) in the treatment of acute H₂S poisoning was made [21]. Jiang J, et al. [18] conducted a multifaceted study of the effectiveness of cobinamide under the toxic effect of H₂S both on cells and on animals (flies, mice, and rats). The authors found that cobinamide eliminates the toxicity of H₂S both *in vitro* and *in vivo*, contributes to reducing the activity of oxidative stress, preventing inhibition of the complex IV of mitochondria and reducing ATP synthesis. It is shown that cobinamide increases the survival rate of flies, mice and rats under the influence of lethal doses of H₂S, prevents inhibition of cell proliferation and DNA synthesis. At the same time, each molecule of cobinamide prevents the increase of apoptosis and returns cell proliferation and DNA synthesis to a normal state, if it was present during the second hour of exposure to H₂S. The authors demonstrated that cobinamide is a promising, new means of the first specific therapy at H₂S poisoning.

The toxic effect of H₂S on the body of animals and humans is primarily aimed at the nervous system [12, 16, 18, 19]. The exact mechanism of the toxic effect of H₂S on the central nervous system is probably complex and it is studied insufficiently. However, the selective vulnerability of certain areas of the brain to the acute action of H₂S was revealed, while the cerebral cortex, basal ganglia, and brain stem are the most sensitive. The toxic effect of H₂S on these structures of the brain is associated with tissue hypoxia due to mitochondrial dysfunction, oxidative stress and disruption of the regulation of transmitters with an increase in the level of dopamine, serotonin and adrenaline in the synapses. Respiratory depression under the influence

ві цього явища, до кінця не вивчені. Широко відомо, що гостра дія H_2S з концентрацією 1000 частин на мільйон викликає пригнічення дихального центру після кількох вдихів, нерідко зі смертельними наслідками, проте механізми його гострого пригнічення невідомі. Повідомляється [12], що після дії H_2S найвищі його концентрації виявляються в стовбурі мозку тварин, що частково пояснює високу вразливість дихальних ядер, які в ньому знаходяться.

У людей, які стали жертвами гострого отруєння H_2S , тяжкість нейродегенерації зазвичай добре корелює з підвищеним ризиком судомної активності. Значну роль у цьому відіграє глутаматіндукована цитотоксичність [12], оскільки проапоптотичні шляхи в клітинах головного мозку, включно з нейронами, мікроглією, астроцитами і глією, запускаються через глутаматні рецептори. Відомо, що γ -аміномасляна кислота (ГАМК) і глутамат є нейротрансмітерами, які беруть участь у розвитку судомної активності. Гостра дія H_2S викликає порушення концентрації глутамату [12, 42]. Нейротоксичність H_2S також пов'язується із порушенням регуляції обміну кальцію. H_2S викликає зміни вмісту Ca^{2+} в астроцитах і мікроглії, а також легко зв'язується з NMDA-рецепторами в головному мозку. Показано, що глутаматіндукована цитотоксичність у мозку мишей, не зважаючи на те, що H_2S швидко метаболізується і виводиться з організму, запускає каскад порушень, які закінчуються частковою загибеллю нейрональних клітин, принаймні через три дні після впливу, і прогресують до нейродегенерації через кілька днів [18], механізми якого вивчені недостатньо. Ще однією важливою мішенню, яка вражається одразу після впливу H_2S , є серцево-судинна система. Вплив на неї характеризується гострим розвитком гіпотонії, аритмії, депресії, ішемії міокарда і порушенням провідності, аж до розвитку інфаркту чи кардіогенного шоку [12, 19, 23, 34] (Рис. 1).

На даний момент безпосередня причина смерті після гострого отруєння H_2S залишається дискусійною, проте в якості причини автори вказують на пригнічення дихального центру, серцево-судинний колапс чи кардіогенний шок [12, 16, 18, 23]. В окремих випадках гострого отруєння H_2S розвивається токсичний трахеобронхіт, а в тяжких випадках

of H_2S is characterized by a decrease in the frequency of breathing; however, the cellular and molecular mechanisms underlying this phenomenon have not been fully understood. It is widely known that the acute effect of H_2S with a concentration of 1,000 parts per million causes depression of the respiratory centre after several breaths, often with fatal consequences, but the mechanisms of its acute depression are unknown. It is reported [12] that after exposure to H_2S , its highest concentrations are found in the brain stem of animals, which partially explains the high vulnerability of the respiratory nuclei located in it.

In people who have become subjects to acute H_2S poisoning, the severity of neurodegeneration usually correlates well with an increased risk of seizure activity. A significant role in this is played by glutamate-induced cytotoxicity [12], since pro-apoptotic pathways in brain cells, including neurons, microglia, astrocytes, and glia, are triggered through glutamate receptors. It is known that γ -aminobutyric acid (GABA) and glutamate are neurotransmitters involved in the development of convulsive activity. The acute effect of H_2S causes a violation of glutamate concentration [12, 42]. The neurotoxicity of H_2S is also associated with a disturbance in the regulation of calcium metabolism. H_2S causes changes in the content of Ca^{2+} in astrocytes and microglia, and also easily binds to NMDA-receptors in the brain. It has been shown that glutamate-induced cytotoxicity in the brain of mice, despite the fact that H_2S is rapidly metabolized and eliminated from the body, triggers a cascade of disorders that end with partial death of neuronal cells at least three days after exposure and progress to neurodegeneration after several days [18], the mechanisms of which have not been sufficiently studied. Another important target that is affected immediately after exposure to H_2S is the cardiovascular system. Its impact is characterized by the acute development of hypotension, arrhythmia, depression, myocardial ischemia and conduction disturbances, up to the development of a heart attack or cardiogenic shock [12, 19, 23, 34] (Fig. 1).

At the moment, the immediate cause of death after acute H_2S poisoning remains debatable; however, the authors indicate res-

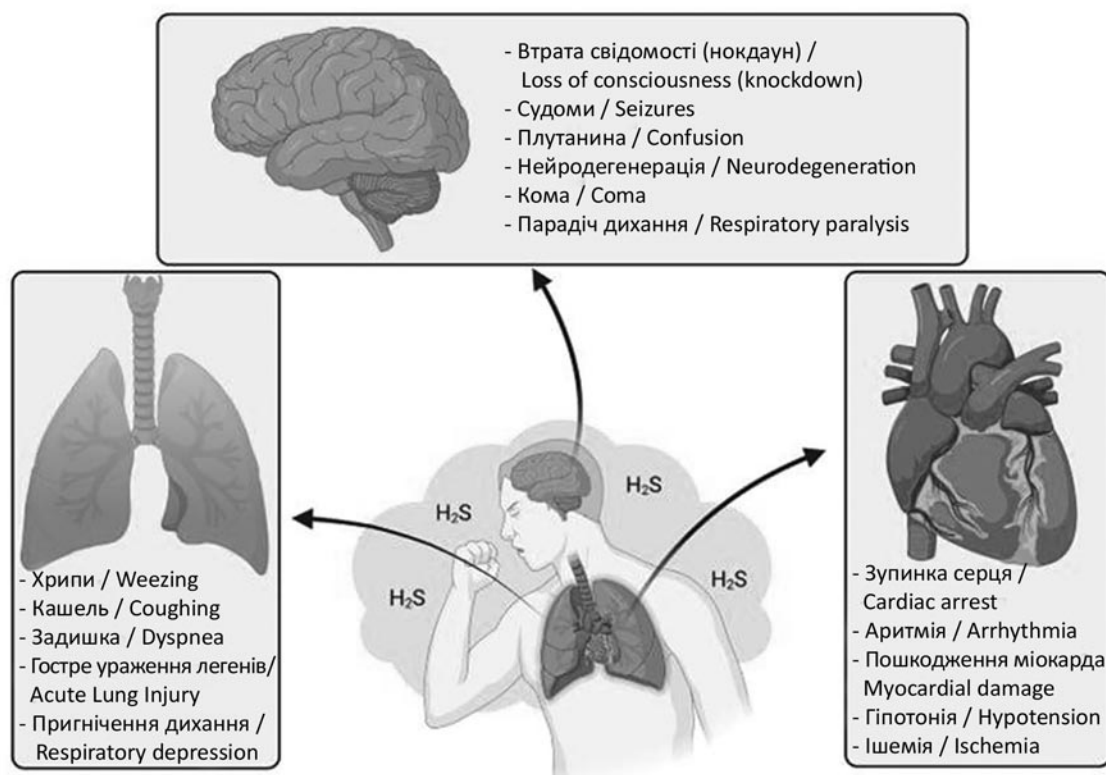


Рис.1. Вплив H₂S на органи-мішені та його основні клінічні прояви [Maldonado CS, et al, 2022] (12).

Fig. 1. The effect of H₂S on target organs and its main clinical manifestations [Maldonado C. S., et al, 2022] (12).

серед причин смерті нерідко спостерігається набряк легень.

Опис клінічних проявів двох випадків гострого отруєння H₂S з дослідженням патогістологічних ознак токсичного ураження легень. Аналіз літературних даних свідчить, що невеликі концентрації H₂S або його короточасна інгаляційна дія на людину чи тварину сприяє ураженню переднього полюсу очного яблука із запаленням рогівки та слизової оболонки ока з появою болю, слезотечі та світлобоязні. Кератокон'юнктивіт розвивається через 2-3 дні після токсичної дії H₂S. Нерідко одночасно спостерігається розвиток трахеобронхіту, риніту з аносмією, що супроводжується загрудинним болем разом із сухим кашлем [8-10, 12, 25, 26, 32]. Окрім вказаних порушень відбувається ураження ЦНС та периферійних нервів, що проявляється головним болем, запамороченням, атаксією, парестезіями в кистях та стопах, слабкістю в кінцівках, а в окремих випадках – парезом. За дії високих концентрацій H₂S чи при його тривалій дії виникає

piratory centre depression, cardiovascular collapse, or cardiogenic shock as the cause [12, 16, 18, 23]. In some cases of acute H₂S poisoning, toxic tracheobronchitis develops, and in severe cases, pulmonary edema is often observed among the causes of death.

Description of the clinical manifestations of two cases of acute H₂S poisoning with the study of pathohistological signs of toxic damage to lungs. The analysis of literature data shows that small concentrations of H₂S or its short-term inhalation effect on a person or animal contribute to damage to the anterior pole of the eyeball with inflammation of the cornea and mucous membrane of the eye with the manifestation of pain, lacrimation and photophobia. Keratoconjunctivitis develops within 2–3 days after the toxic effect of H₂S. Often, the development of tracheobronchitis, rhinitis with anosmia, accompanied by chest pain together with a dry cough, is simultaneously observed [8-10, 12, 25, 26, 32]. In addition to the specified disorders, there is damage to the central

миттєва втрата свідомості, широко відома як нокдаун, що нерідко супроводжується судомами, задишкою, гіпотонією, при цьому частіше спостерігаються тоніко-клонічні судоми, які характеризуються як значними судомами усього тіла, так і посмикуваннями окремих груп м'язів, які повторюються [12, 25, 26].

Порушення функції серцево-судинної та бронхо-легеневої систем проявляються розвитком стійкої тахікардії, аритмії, а в тяжких випадках – вираженою гіпотонією, інфарктом, кардіогенним шоком, асфіксією або набряком легень [5, 6, 9, 10, 34]. Ураження шлунково-кишкового тракту супроводжується появою нудоти, блюванням та підвищеним слиновиділенням [12, 16, 43]. На даний момент безпосередня причина смерті після гострого отруєння H_2S залишається дискусійною. Як основна причина — пригнічення дихального центру з асфіксією, а також серцево-судинний колапс [5-8, 10, 12, 13, 26, 33].

Нами вивчені причини виникнення та проведено ретроспективний аналіз даних медичної документації двох випадків гострого отруєння H_2S . Перший випадок — це постраждалий 46 років, який був доставлений до відділення інтенсивної терапії бригадою екстреної медичної допомоги в непритомному стані через 15 хвилин після інциденту. Під час транспортування проводилась оксигенація. Стало відомо, що чоловік стрибнув у глибокий каналізаційний септик, що знаходився на території приватного домогосподарства, з метою перевірки його справності. За даними свідків, людина перебувала в колодязі з інтенсивним запахом тухлих яєць близько 10-12 хвилин, перш ніж її змогли евакуювати сусіди.

З анамнезу життя відомо, що в минулому постраждалий не мав тяжких захворювань, зокрема легневих, чи будь-яких операцій або алергічних реакцій. Під час надходження до відділення інтенсивної терапії пацієнт перебував у комі (6-7 балів за шкалою Глазго), АТ – 140/80 мм рт. ст., ЧСС – 100/хв., сатурація (SpO_2) на фоні оксигенації – 90 %. Після стандартної премедикації здійснено інтубацію трахеї (трубка – 8,5 мм з манжетою) та запроваджено допоміжний контрольований режим штучної вентиляції

nervous system and peripheral nerves, which is manifested by headache, dizziness, ataxia, paraesthesia in the hands and feet, weakness in the limbs, and in some cases – paresis. Under the influence of high concentrations of H_2S or with its long-term effect, there is a momentary loss of consciousness, commonly known as knockdown, which is often accompanied by convulsions, shortness of breath, hypotension, while tonic clonic convulsions are more often observed, which are characterized by both significant convulsions of the whole body and repeated twitching of individual groups of muscles [12, 25, 26].

Disruptions of the function of the cardiovascular and bronchopulmonary systems are manifested by the development of persistent tachycardia, arrhythmia, and in severe cases – severe hypotension, heart attack, cardiogenic shock, asphyxia or pulmonary edema [5, 6, 9, 10, 34]. Damage to the gastrointestinal tract is accompanied by nausea, vomiting, and increased salivation [12, 16, 43]. At present, the immediate cause of death after acute H_2S poisoning is still a matter of debate. As the main cause – depression of the respiratory centre with asphyxia, as well as cardiovascular collapse [5–8, 10, 12, 13, 26, 33].

We have studied the causes and performed a retrospective analysis of the medical documentation data of two cases of acute H_2S poisoning. The first case is a 46-year-old victim who was admitted to the intensive care unit by the emergency medical aid team in an unconscious state 15 minutes after the incident. Oxygenation was carried out during transportation. It became known that the man jumped into a deep sewage septic tank, located on the territory of a private household, in order to check its serviceability. According to witnesses, the person was in the well with an intense smell of rotten eggs for about 10–12 minutes before the neighbours were able to evacuate him.

It is known from the anamnesis that the victim had no serious diseases in the past, in particular pulmonary diseases, or any operations or allergic reactions. During admission to the intensive care unit, the patient was in a coma (6–7 points on the Glasgow scale), blood pressure – 140/80 mm Hg, heart rate – 100 BPM, saturation (SpO_2) against the background of oxygenation – 90 %. After standard premedica-

легень (ШВЛ). Розпочато підтримувальну інфузійну терапію ізотонічними розчинами кристалоїдів. Протягом наступних двох годин спостерігалася відносна стабілізація стану пацієнта: SpO_2 – 99 % при FiO_2 – 80 %. Проте, зіниці залишалися помірно розширеними зі слабкою реакцією на світло; відповідь на глибокі больові подразники була відсутня. Запроваджено моніторинг показників гемодинаміки, у тому числі за допомогою центрального венозного катетера; був встановлений зонд у шлунок і катетер у сечовий міхур; проводилася термометрія. На другу добу у хворого розвинулась децеребраційна поза; було відмічено зниження темпу сечовиділення та з'явилися періоди підвищення температури тіла ($38,6^{\circ}C$ та більше). Лабораторний аналіз газів артеріальної крові виявив помірний компенсований метаболічний ацидоз. Рівень свідомості за шкалою Глазго – без змін; продовжувалася підтримувальна терапія зі застосуванням антибіотиків і кортикостероїдів та інтенсивний клінічний і лабораторний моніторинг. На третю добу у хворого з'явилися вологі хрипи і серозно-гнійне мокротиння; на рентгенограмі легень були помічені базальні інфільтрати; виконана трахеостомія і проведена санаційна бронхоскопія. Неврологічний стан продовжував погіршуватися – з'явилися виражені субкортикальні ознаки, різко знизилась активність черевних та сухожильних рефлексів, пацієнт не демонстрував жодних власних спроб самостійного дихання. Комп'ютерна томографія головного мозку свідчила про його дифузне гіпоксичне пошкодження. У зв'язку з гіпотонією була розпочата інотропна підтримка. Четверта доба характеризувалася негативною динамікою клінічних і лабораторних показників. На початку п'ятої доби перебування в лікарні після зупинки серця і неефективних реанімаційних заходів була констатована смерть пацієнта.

За результатами проведеної судово-медичної експертизи трупа і судово-гістологічного та мікроскопічного дослідження органів встановлено, що причиною смерті стала двостороння вогнищева серозно-гнійна бронхопневмонія, а саме – десквамативно-серозно-геморагічна бронхопневмонія (Рис. 2 А, В, С, D, E, F).

tion, tracheal intubation was performed (tube – 8.5 mm with a cuff) and an auxiliary controlled mode of artificial lung ventilation (ALV) was introduced. Maintenance infusion therapy with isotonic solutions of crystalloids was started. During the next two hours, a relative stabilization of the patient's condition was observed: SpO_2 – 99 % with FiO_2 – 80 %. However, the pupils remained moderately dilated with a weak reaction to light; there was no response to deep painful stimuli. Monitoring of hemodynamic indicators was introduced, including with the help of a central venous catheter; a probe was installed in the stomach and a catheter in the bladder; thermometry was carried out. On the second day, the patient developed a decerebration posture; a decrease in the rate of urination was noted, and there were periods of increased body temperature ($38.6^{\circ}C$ and higher). Laboratory analysis of arterial blood gases revealed moderate compensated metabolic acidosis. The level of consciousness according to the Glasgow scale was unchanged; supportive therapy with the use of antibiotics and corticosteroids and intensive clinical and laboratory monitoring continued. On the third day, the patient developed wet wheezing and serous purulent sputum; basal infiltrates were seen on the X-ray of the lungs; a tracheostomy was performed and a remedial bronchoscopy was performed. The neurological condition continued to deteriorate – pronounced subcortical signs appeared, the activity of abdominal and tendon reflexes decreased sharply, the patient did not demonstrate any attempts at self-breathing. Computed tomography of the brain indicated its diffuse hypoxic damage. Due to hypotension, inotropic support was started. The fourth day was characterized by negative dynamics of clinical and laboratory indicators. At the beginning of the fifth day of hospital stay, after cardiac arrest and ineffective resuscitation measures, the patient was pronounced dead.

According to the results of the forensic medical examination of the corpse and the forensic histological and microscopic examination of the organs, it was established that the cause of death was bilateral focal serous purulent bronchopneumonia, namely desquamative serous haemorrhagic bronchopneumonia (Fig. 2 A, B, C, D, E, F).

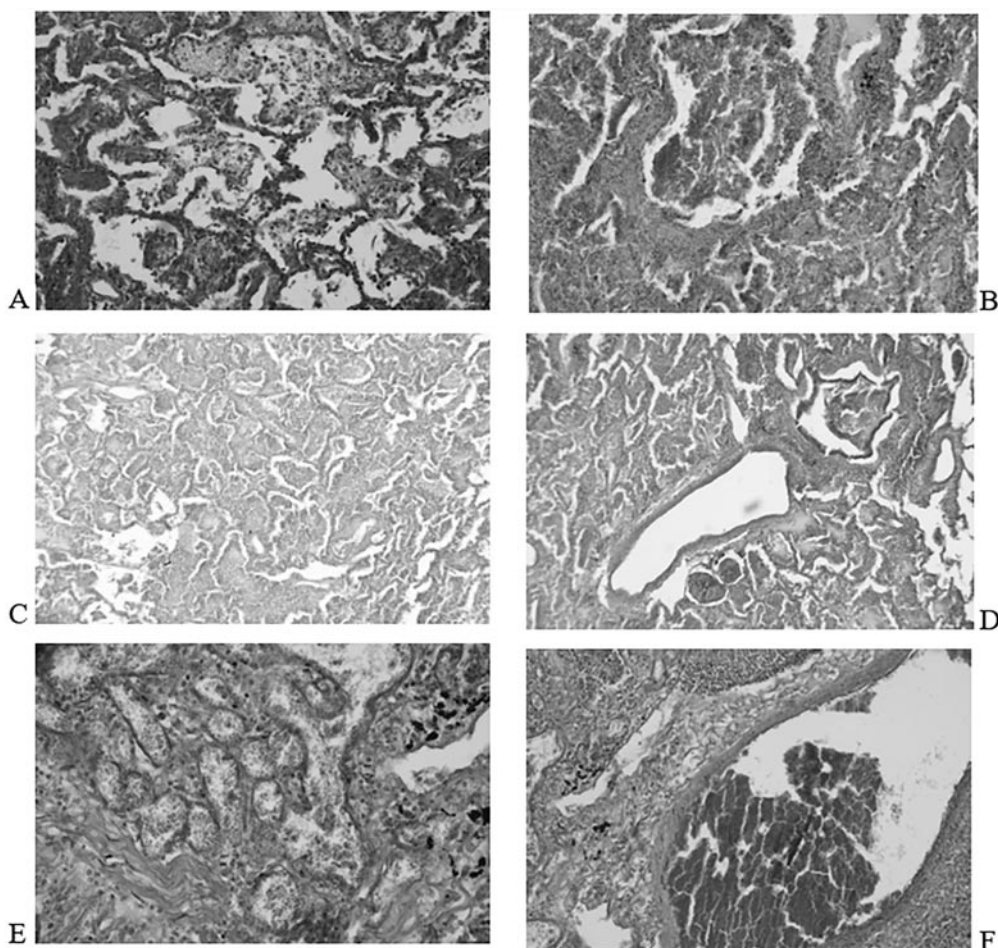


Рис. 2. Десквамативно-серозно-геморагічна бронхопневмонія (чоловік 46 р., померлий внаслідок гострого отруєння каналізаційними газами):

А – набряк, деструкція альвеолярних перетинок, інтерстиціальне запалення, обширний крововилив, ГЕ, x200;

В – десквамація бронхіального епітелію, некроз, у бронхіолах гнійний інфільтрат з домішками крові, інтерстиціальне запалення, крововиливи, випадіння гемосидерину, ГЕ, x200;

С – деструкція альвеолярних перетинок, інтраальвеолярні крововиливи, застійні явища, інтерстиціальне запалення, ГЕ, x100;

Д – набряк, застійні явища, деструкція альвеолярних перетинок, інтерстиціальне запалення, судинна реакція, діapedезні крововиливи, десквамація бронхіального епітелію, гнійний інфільтрат у просвіті бронха з домішками крові, медіальна гіпертрофія легеневої артерії, ГЕ, x200;

Е – у просвіті альвеол виражена гістіоцитарна інфільтрація, застійні явища, змішаний запальний інфільтрат та ранній альвеолярний фіброз, судинна реакція, діapedезні крововиливи, скупчення сідерофагів, випадіння бурого пігменту (гемосидерину), десквамація бронхіального епітелію, ГЕ, x200;

Ф – периваскулярний набряк, випадіння бурого пігменту (гемосидерину), ГЕ, x400.

Fig. 2. Desquamative serous haemorrhagic bronchopneumonia (a 46-year-old man who died because of acute poisoning with sewage gases):

A – edema, destruction of alveolar membranes, interstitial inflammation, extensive haemorrhage, H&E, x 200;

B – desquamation of the bronchial epithelium, necrosis, purulent infiltrate with blood impurities in the bronchioles, interstitial inflammation, haemorrhages, loss of hemosiderin, H&E, x 200;

C – destruction of alveolar membranes, intraalveolar haemorrhages, congestion, interstitial inflammation, H&E, x 100;

D – swelling, congestion, destruction of alveolar membrane, interstitial inflammation, vascular reaction, diapedesis haemorrhages, desquamation of the bronchial epithelium, purulent infiltrate in the lumen of the bronchus with blood impurities, medial hypertrophy of the pulmonary artery, H&E, x 200;

E – pronounced histiocytic infiltration in the lumen of the alveoli, congestion, mixed inflammatory infiltrate and early alveolar fibrosis, vascular reaction, diapedesis haemorrhages, accumulation of siderophages, loss of brown pigment (hemosiderin), desquamation of the bronchial epithelium, H&E, x 200;

F – perivascular edema, loss of brown pigment (hemosiderin), H&E, x 400.

Патогістологічні дослідження виявили в легенях: вогнища гемосидерозу, гострої альвеолярної емфіземи, дисателектазу та двосторонньої вогнищевої серозно-геморагічної бронхопневмонії. У тканині головного мозку: набряк – набухання з нечисленними навколосудинними крововиливами. У міокарді: помірно виражений атеросклероз, спазм артерій, вогнища набряку, строми, аномальне розташування м'язових волокон, фрагментація та гіпоксична дистрофія, інтерстиціальний склероз з перифокальною гіпертрофією кардіоміоцитів, периваскулярний склероз та ліпоматоз. Відмічено нерівномірне, подекуди підвищене кровонаповнення досліджуваних органів з ознаками порушення реологічних властивостей крові.

На підставі даних клініко-інструментального та патогістологічного дослідження був встановлений посмертний діагноз: гостре отруєння H_2S тяжкого ступеня в поєднанні з іншими каналізаційними газами, токсична енцефалопатія з ознаками набряку мозку, гостра двостороння вогнищева серозно-геморагічна бронхопневмонія, гостра альвеолярна емфізема, токсична кардіоміопатія.

У даному випадку клінічна та патогістологічна картина інгаляційного гострого отруєння H_2S у поєднанні з іншим каналізаційними токсичними газами супроводжувалася виразними нейротоксичним, кардіотоксичним та пульмотоксичним ефектами. Швидка втрата свідомості та розвиток нейродегенеративних змін з ознаками набряку мозку, розвиток гнійно-некротичних змін у легеневої тканині та кардіотоксичних уражень свідчить про ймовірний вплив високої концентрації H_2S та інших каналізаційних газів.

Доведено, що один вдих H_2S в умовах концентрації > 1000 ppm може викликати миттєвий судинний колапс чи кому та смерть [12, 13, 25]. Важливо зазначити, що вдихання каналізаційних газів, які містять H_2S та інші респіраторні іританти та асфіксанти, водночас несе загрозу розвитку інфекційних ускладнень.

Другий груповий випадок гострого отруєння H_2S у поєднанні з іншими продуктами гниття представлений трьома постраждалими у віці 36-42 роки. Перший постражданий спустився в глибоку бетоновану яму на овочевій базі для її очистки від залишків гнилої квашеної капусти та через кілька хвилин

Pathohistological studies revealed in the lungs: foci of hemosiderosis, acute alveolar emphysema, dysatelectase, and bilateral foci of serous-haemorrhagic bronchopneumonia. In the tissue of the brain: edema – swelling with few perivascular haemorrhages. In the myocardium – moderately pronounced atherosclerosis, spasm of arteries, foci of edema, stroma, abnormal location of muscle fibres, fragmentation and hypoxic dystrophy, interstitial sclerosis with perifocal hypertrophy of cardiomyocytes, perivascular sclerosis and lipomatosis. An uneven, sometimes increased blood plethora of the examined organs with signs of violation of the rheological properties of blood was noted.

On the basis of the clinical-instrumental and pathohistological examination data, a post-mortem diagnosis: severe acute poisoning with H_2S in combination with other sewage gases, toxic encephalopathy with signs of cerebral edema, acute bilateral focal serous-haemorrhagic bronchopneumonia, acute alveolar emphysema, toxic cardiomyopathy was established.

In this case, the clinical and pathohistological picture of acute inhalation poisoning with H_2S in combination with other sewage toxic gases was accompanied by pronounced neurotoxic, cardio toxic and pulmotoxic effects. Rapid loss of consciousness and the development of neurodegenerative changes with signs of brain edema, the development of purulent-necrotic changes in the lung tissue and cardio toxic lesions indicate the probable influence of a high concentration of H_2S and other sewage gases.

It has been proven that one breath of H_2S under the concentration > 1000 ppm can cause instant vascular collapse or coma and death [12, 13, 25]. It is important to note that inhalation of sewage gases, which contain H_2S and other respiratory irritants and asphyxiants, at the same time poses the threat of the development of infectious complications.

The second group case of acute poisoning with H_2S in combination with other decay products is represented by three victims aged 36–42. The first victim went down into a deep concrete pit on the vegetable storage facility to clean it from the remains of rotten sauerkraut and after a few minutes fell down

впав і втратив свідомість. Два помічники кинулись його рятувати, прикривши обличчя ганчірками, підняли потерпілого на поверхню, при цьому відчули в ямі інтенсивний запах тухлих яєць і почали відзначати сльозотечу, різь в очах, сухий кашель, задишку, головний біль, запаморочення. На свіжому повітрі перший постраждалий прийшов до тями, насилу розмовляв і скаржився на сильний головний біль, відрижку тухлими яйцями, надсадний кашель, біль за грудиною, прискорене серцебиття. Усі троє постраждалих були госпіталізовані до клініки наукового токсикологічного центру з підозрою на гостре отруєння H_2S та іншими продуктами гниття. Ще в кареті швидкої допомоги постраждалий отримували кисень та кардіотонічні засоби, оскільки була гіпотонія, ціаноз слизових оболонок, особливо губ, носа та вух. У клініці перший постраждалий через три години впав у кому. Вміст кисню в його крові при потраплянні до клініки був знижений до 84 %. З вираженими явищами гіпотонії, ціанозу, тахікардії, уповільненого дихання до 10-12 на хвилину та вираженими тонікоклонічними судомами постраждалий через 6 годин помер, незважаючи на інтенсивну терапію: постійна киснева терапія з включенням внутрішньовенного введення протишоккових, кардіотонічних та протисудомних засобів, антигіпоксантив та антиоксидантів (цитофлавіну, альфа-ліпоевої кислоти та інших), вітамінів групи В, С, кальційблокаторів та кортикостероїдів. Посмертний діагноз: гостре отруєння H_2S у поєднанні з іншими газоподібними продуктами гниття тяжкого ступеня, токсична енцефалопатія з вираженим судомним синдромом і глибокою комою, з гострою легенево-серцевою недостатністю та ознаками набряку легень.

Двоє інших постраждалих, які мали короткочасний контакт з H_2S під час порятунку потрапили до клініки зі скаргами на головний біль, запаморочення, нудоту, різь в очах, сльозотечу, першіння в горлі, сухий кашель, відрижку тухлими яйцями. При огляді: загальний стан задовільний, легкий ціаноз губ, слизові оболонки очей, носа і зів гіперемійовані, виражена сльозотеча. Вміст кисню в крові 94 і 95 %. Дихання жорсткувате, хрипи не вислуховувались, тони серця ритмічні, помірна гіпотонія, помірна тахікардія. Діагноз при потраплянні: гостре інгаляційне

and lost consciousness. Two assistants rushed to save him, having covered their faces with cloth, lifted the victim to the surface, while smelling a strong odour of rotten eggs in the pit, and began to notice tearing, watery eyes, dry cough, shortness of breath, headache, dizziness. In the fresh air, the first victim regained consciousness, could barely speak and complained of a severe headache, belching of rotten eggs, whooping cough, pain behind the sternum, rapid heartbeat. All three victims were admitted to the clinic of the Research Centre of Toxicology with suspicion of acute poisoning with H_2S and other decay products. While still in the ambulance, the victims received oxygen and cardio tonic drugs, as hypotonia and cyanosis of the mucous membranes, especially of the lips, nose and ears, occurred. In the clinic, the first victim fell into a coma three hours later. The oxygen content in his blood when he got to the clinic reduced to 84%. With pronounced symptoms of hypotension, cyanosis, tachycardia, slowed breathing up to 10–12 per minute and pronounced tonic-clonic convulsions, the victim died after 6 hours, despite intensive therapy: constant oxygen therapy with the inclusion of intravenous administration of anti-shock, cardio tonic and anticonvulsant agents, antihypoxants and antioxidants (cytoflavin, alpha-lipoic acid and others), vitamins B and C group, calcium blockers and corticosteroids. Post-mortem diagnosis – severe acute poisoning with H_2S in combination with other gaseous decay products, toxic encephalopathy with severe convulsive syndrome and deep coma, with acute pulmonary and cardiac failure and signs of pulmonary edema.

Two other victims who had short-term contact with H_2S during the rescue were admitted to the clinic with complaints of headache, dizziness, nausea, watery eyes, lacrimation, sore throat, dry cough, belching of rotten eggs. During the examination – the general condition is satisfactory, slight cyanosis of the lips, mucous membranes of the eyes, nose and throat are hyperaemic, pronounced lacrimation. The oxygen content in the blood was 94 and 95 %. Breathing was harsh, wheezing was not audible, heart sounds were rhythmic, moderate hypotension, moderate tachycardia. Diagnosis upon

отруєння H_2S у поєднанні з іншими газоподібними продуктами гниття легкого ступеня, гострий кератокон'юнктивіт, гострий риноларингіт. Після проведеного лікування з додаванням кисню, лужних інгаляцій, вітамінів B_6 , B_{12} , B_1 і C , протизапальної терапії кератокон'юнктивіту хворі були виписані через 5 днів без ознак прогресування патології.

Таким чином, високі концентрації H_2S при інгаляційній дії протягом 15–20 хв у поєднанні з іншими каналізаційними газами або газоподібними продуктами гниття супроводжуються в потерпілих тяжкими ураженнями органів-мішеней: мозку, серця, бронхо-легеневої системи з ознаками набряку мозку і легень з летальним випадком. Короточасна інгаляційна дія H_2S в окремих випадках може викликати лише отруєння легкого ступеня з помірним ураженням слизових оболонок очей і носоглотки.

Принципи сучасної терапії та стратегії лікування гострих отруєнь H_2S . На жаль, незважаючи на те, що H_2S , як смертоносний газ, був відкритий ще всередині 18-го століття, існує недостатнє розуміння механізмів його токсичної дії, які призводять до розвитку поліорганної патології чи до миттєвої смерті. Більшість ліків, які використовують, неспецифічні для отруєнь H_2S і є симптоматичними для підтримувальної терапії [12–15, 18, 19]. Враховуючи те, що в основі токсичної дії H_2S лежить мітохондріальна дисфункція з розвитком тканинної гіпоксії, головним засобом лікування є нормобарична чи гіпербарична оксигенотерапія [12, 13, 18, 21, 31]. Для попередження набряку мозку та легень у тяжких випадках додаються кортикостероїди. Виявлений позитивний ефект на тваринах з H_2S -індукованою комою при застосуванні антиоксиданту – метиленового синього [25, 36]. Описана позитивна динаміка проявів H_2S -індукованих коми та кардіогенного шоку у тварин при застосуванні фенотіазину [26]. Дає надію повідомлення про можливий ефективний антидот-скавенджер сульфонілазид, який використовували при гострій інтоксикації в мишей, викликаній летальними дозами H_2S [29]. Anantharam P, et al., [41] повідомляють про ефективність мідозаламу при отруєнні H_2S з ураженням мозку з судомами.

Особливий інтерес викликають повідомлення про успішні доклінічні дослідження відомого ціанідного антидоту – кобінамиду

admission – acute inhalation poisoning with H_2S in combination with other gaseous decay products of mild degree, acute keratoconjunctivitis, acute rhinolaryngitis. After treatment with the addition of oxygen, alkaline inhalations, vitamins B_6 , B_{12} , B_1 and C , anti-inflammatory therapy of keratoconjunctivitis, the patients were discharged after 5 days without signs of progression of the pathology.

Thus, H_2S at high concentrations when inhaled for 15–20 minutes in combination with other sewage gases or gaseous decay products is accompanied by severe damage to the target organs: brain, heart, bronchopulmonary system with signs of brain and lung edema with fatal outcome. Short-term inhalation of H_2S in some cases can cause only mild poisoning with moderate damage to the mucous membranes of the eyes and nasopharynx.

Principles of modern therapy and strategies for the treatment of acute H_2S poisoning. Unfortunately, despite the fact that H_2S , as a deadly gas, was discovered as early as the 18th century, there is insufficient understanding of the mechanisms of its toxic action, which lead to the development of multiorgan pathology or to instant death. Most of the drugs used are non-specific for H_2S poisoning and are symptomatic for supportive therapy [12–15, 18, 19]. Given that the toxic effect of H_2S is based on mitochondrial dysfunction with the development of tissue hypoxia, the main means of treatment is normobaric or hyperbaric oxygen therapy [12, 13, 18, 21, 31]. Corticosteroids are added to prevent swelling of the brain and lungs in severe cases. A positive effect was found on animals with H_2S -induced coma when using the antioxidant – methylene blue [25, 36]. The positive dynamics of manifestations of H_2S -induced coma and cardiogenic shock in animals with the use of phenothiazine have been described [26]. The report about a possible effective antidote – scavenger sulfonylazide, which was used in mice for acute intoxication caused by lethal doses of H_2S [29], gives hope. Anantharam P., et al., [41] report the efficacy of midazolam in H_2S poisoning with brain damage with convulsions.

Reports of successful preclinical studies of the well-known cyanide antidote – cobinamide (the penultimate precursor in the

(передостаннього попередника у біосинтезі гідроксикобаламіну – вітаміну B₁₂). Ще у 2007 році була здійснена спроба його використання при лікуванні гострих отруєнь H₂S [21].

Багатобічні доклінічні дослідження ефективності кобінамід у *in vitro* та *in vivo* на 4 типах клітин та на тваринах (мухах, мишах та щурах), проведені Jiang J, et al., [18] показали, що цей ціанідний антидот ефективний при H₂S-індукованих інтоксикаціях, навіть за дії летальних концентрацій. Підтверджена ефективність внутрішньом'язових ін'єкцій кобінамід у свинях [27, 30] і на мишах [42, 43] із значним регресом H₂S-індукованої нейротоксичності.

Таким чином, до останнього часу не існує ефективного специфічного антидоту, апробованого на людях. Викликають надію результати доклінічних досліджень із застосуванням ціанідного антидоту кобінамід при отруєнні H₂S, навіть за дії летальних доз.

Висновки

H₂S – є високотоксичним та швидкометаболізуючим газом. Його високі концентрації викликають смерть від декількох вдихів або тяжке гостре отруєння з переважним ураженням мозку, серця та легень. На даний час залишається багато невідомого щодо механізмів його токсичної дії, що гальмує розробку специфічних антидотів. Показано, що механізм токсичної дії складний, але за дії на клітини та тварин дуже схожий з механізмом формування токсичних ефектів ціанідів: обидва викликають інгібування IV комплексу ланцюга електронів ЦОГ мітохондрій з формуванням тканинної гіпоксії. Причому H₂S викликає більш виражене, ніж ціанід зниження синтезу АТФ та енергетичний дефіцит і удвічі збільшує утворення гідроксильних радикалів, інгібування проліферації та активацію апоптозу. Про схожість механізмів токсичної дії H₂S та ціанідів свідчать багатосторонні доклінічні дослідження ефективності відомого ціанідного антидоту кобінамід на клітинах та тваринах. Зокрема, він запобігає розвитку тканинної гіпоксії за дії H₂S та підвищує виживаність тварин навіть за дії його летальних доз [18, 27].

biosynthesis of hydroxocobalamin – vitamin B₁₂) are of particular interest. As early as 2007, an attempt was made to use it in the treatment of acute H₂S poisoning [21].

Multifaceted preclinical studies of the effectiveness of cobinamide *in vitro* and *in vivo* on 4 types of cells and on animals (flies, mice and rats), conducted by Jiang J, et al., [18] showed that this cyanide antidote is effective in H₂S-induced intoxications, even under the effects of lethal concentrations. The effectiveness of intramuscular injections of cobinamide in pigs [27, 30] and mice [42, 43] with a significant regression of H₂S-induced neurotoxicity has been confirmed.

Thus, until recently, there is no effective specific antidote tested on humans. The results of preclinical studies with the use of the cyanide antidote cobinamide in H₂S poisoning, even under the influence of lethal doses, are encouraging.

Conclusions

H₂S is a highly toxic and rapidly metabolizing gas. Its high concentrations cause death from several inhalations or severe acute poisoning with predominant damage to the brain, heart and lungs. Currently, there is still much unknown about the mechanisms of its toxic action, which inhibits the development of specific antidotes. It is shown that the mechanism of toxic action is complex, but in terms of action on cells and animals, it is very similar to the mechanism of formation of toxic effects of cyanides: both cause inhibition of the complex IV of the COX electron chain of mitochondria with the formation of tissue hypoxia. Moreover, H₂S causes a more pronounced decrease in ATP synthesis and energy deficit than cyanide and doubles the formation of hydroxyl radicals, inhibition of proliferation and activation of apoptosis. Multifaceted preclinical studies of the effectiveness of the well-known cyanide antidote cobinamide on cells and animals testify to the similarity of the mechanisms of the toxic action of H₂S and cyanides. In particular, it prevents the development of tissue hypoxia under the influence of H₂S and increases the survival of animals even under the influence of its lethal doses [18, 27].

It is known that the mechanism of toxic action of cyanides is similar to the mechanism of toxicity of carbon monoxide (CO) and a

Відомо, що механізм токсичної дії ціанідів схожий з механізмом токсичності чадного газу (CO) та ряду інших токсичних лігандів (-CHO, -COOH, -NO₂, -NH₂), підгрунтя якої - висока спорідненість із залізовмісними гемопротейнами [45]. Автори показали, що CO, ціанід та ряд інших токсичних лігандів, які є сильними акцепторами, активно зв'язуються з гемом, займаючи місце кисню в його залізопорфіриновій площині, віддаючи додаткове число електронів, що збільшує довжину зв'язку між атомами O-O та посилює енергетичний зв'язок між Fe²⁺ та O₂, від чого гем втрачає властивість переносити та віддавати кисень тканинам, що лежить в основі формування внутрішньосудинної та тканинної гіпоксії [44]. Автори відзначають, що CO і ціанід зв'язуються не лише з гемом еритроцитів, але й з іншими залізовмісними гемопротейнами (міоглобіном, нейроглобіном, цитоглобіном, а також з гемом усіх дихальних ферментів та ін.), що сприяє формуванню тканинної гіпоксії, ураженню мозку, серця, легень, м'язів та інших органів. Враховуючи схожість механізмів токсичної дії H₂S та ціанідів, не можна виключити, що цей токсикант також є потужним акцептором, також зв'язується з залізовмісними гемопротейнами або іншими металопротейдами, що спостерігається за його дії на дріжджі, мотиль, ряд рослин [44]. Це посилює зв'язок кисню з Fe²⁺, перешкоджає переносу кисню тканинам та викликає розвиток гіпоксії. Напевно, через те, що H₂S швидко метаболізується в крові – протягом декількох секунд або хвилин, цей механізм досі не відкритий, також як механізм формування тканинної гіпоксії. Це перешкоджає розробці специфічних антидотів-скавенджерів для H₂S, котрі можна було б використовувати в польових умовах у перші хвилини після дії H₂S для лікування масових жертв тероризму чи катастрофічних промислових аварій.

Конфлікт інтересів. Автори заявляють про відсутність конфлікту інтересів.

number of other toxic ligands (-CHO, -COOH, -NO₂, -NH₂), the basis of which is high affinity with iron-containing haemoproteins [45]. The authors showed that CO, cyanide and a number of other toxic ligands, which are strong acceptors, actively bind to haem, occupying the place of oxygen in its iron porphyrin plane, donating an additional number of electrons, which increases the bond length between O-O atoms and strengthens the energy connection between Fe²⁺ and O₂, as a result of which haem loses its ability to transfer and give oxygen to tissues, which is the basis for the formation of intravascular and tissue hypoxia [44]. The authors note that CO and cyanide bind not only to the haem of erythrocytes, but also to other iron-containing haemoproteins (myoglobin, neuroglobin, cytoglobin, as well as to the haem of all respiratory enzymes, etc.), which contributes to the formation of tissue hypoxia, brain damage, heart, lungs, muscles and other organs. Taking into account the similarity of the mechanisms of the toxic action of H₂S and cyanides, it cannot be excluded that this toxicant is also a powerful acceptor, also binds to iron-containing haemoproteins or other metalloproteins, which is observed due to its effects on yeast, bloodworms, and a number of plants [44]. This strengthens the connection of oxygen with Fe²⁺, prevents the transfer of oxygen to tissues and causes the development of hypoxia. Probably, due to the fact that H₂S is quickly metabolized in the blood – within a few seconds or minutes, this mechanism has not yet been discovered, as well as the mechanism of formation of tissue hypoxia. This prevents the development of specific antidotes – scavengers for H₂S, which could be administered in the field in the first minutes after exposure to H₂S for the treatment of mass victims of terrorism or catastrophic industrial accidents.

Conflict of interest. The authors declare no conflict of interest.

СПИСОК ВИКОРИСТАНИХ ДЖЕРЕЛ/REFERENCES

1. Shivanthan MC, Perera H, Jayasinghe S, Karunanayake P, Chang T, Ruwanpathirana S, et al. Hydrogen sulphide inhalational toxicity at a petroleum refinery in Sri Lanka: a case series of seven survivors following an industrial accident and a brief review of medical literature. *J Occup Med Toxicol.* 2013 Apr 11;8(1):9. doi: 10.1186/1745-6673-8-9. PMID: 23578012; PMCID: PMC3637136.
2. Heaney CD, Wing S, Campbell RL, Caldwell D, Hopkins B, Richardson, et al. Relation between malodor, ambient hydrogen sulfide, and health in a community bordering a

- landfill. *Environ Res.* 2011 Aug;111(6):847-52. doi: 10.1016/j.envres.2011.05.021. Epub 2011 Jun 15. PMID: 21679938; PMCID: PMC3143289.
3. Elwood M. The Scientific Basis for Occupational Exposure Limits for Hydrogen Sulphide-A Critical Commentary. *Int J Environ Res Public Health.* 2021 Mar 11;18(6):2866. doi: 10.3390/ijerph18062866. PMID: 33799676; PMCID: PMC8001002.
 4. Chaturvedi AK, Smith DR, Canfield DV. A fatality caused by accidental production of hydrogen sulfide. *Forensic Sci Int.* 2001 Dec 1;123(2-3):211-4. doi: 10.1016/s0379-0738(01)00552-7. PMID: 11728749.
 5. Aventaggiato L, Colucci AP, Strisciullo G, Favalli F, Gagliano-Candela R. Lethal Hydrogen Sulfide poisoning in open space: An atypical case of asphyxiation of two workers. *Forensic Sci Int.* 2020 Mar;308:110122. doi: 10.1016/j.forsciint.2019.110122. Epub 2019 Dec 31. PMID: 31978694.
 6. Ago M, Ago K, Ogata M. Two fatalities by hydrogen sulfide poisoning: variation of pathological and toxicological findings. *Leg Med (Tokyo).* 2008 May;10(3):148-52. doi: 10.1016/j.legalmed.2007.11.005. Epub 2008 Feb 8. PMID: 18262457.
 7. Hendrickson RG, Chang A, Hamilton RJ. Co-worker fatalities from hydrogen sulfide. *Am J Ind Med.* 2004 Apr;45(4):346-50. doi: 10.1002/ajim.10355. PMID: 15029566.
 8. Ramos AK, Fuentes A, Carvajal-Suarez M. Self-Reported Occupational Injuries and Perceived Occupational Health Problems among Latino Immigrant Swine Confinement Workers in Missouri. *J Environ Public Health.* 2018 Jun 19;2018:8710901. doi: 10.1155/2018/8710901. PMID: 30018647; PMCID: PMC6029498.
 9. Davies V, Turner J, Greenway M. Toxic inhalational injury. *BMJ Case Rep.* 2020 Mar 10;13(3):e232875. doi: 10.1136/bcr-2019-232875. PMID: 32161078; PMCID: PMC7066608.
 10. Park J, Kang T, Jin S, Heo Y, Kim K, Lee K, et al. Asphyxiation Incidents by Hydrogen Sulfide at Manure Storage Facilities of Swine Livestock Farms in Korea. *J Agromedicine.* 2016;21(2):144-8. doi: 10.1080/1059924X.2016.1141735. PMID: 26765950.
 11. Ruder JB, Ward JG, Taylor S, Giles K, Higgins T, Haan JM. Hydrogen sulfide suicide: a new trend and threat to healthcare providers. *J Burn Care Res.* 2015 Mar-Apr;36(2):e23-5. doi: 10.1097/BCR.0000000000000065. PMID: 25522151.
 12. Maldonado CS, Weir A, Rumbeiha WK. A comprehensive review of treatments for hydrogen sulfide poisoning: past, present, and future. *Toxicology Mechanisms and Methods.* 2022 (3), 183-196. <https://doi.org/10.1080/15376516.2022.2121192>
 13. Yang D, Chen G, Zhang R. Estimated Public Health Exposure to H2S Emissions from a Sour Gas Well Blowout in Kaixian County, China. *Aerosol Air Qual Res.* 2006: 430-443. <https://doi.org/10.4209/aaqr.2006.09.0018>
 14. OSHA. 2021. Accident search; Hydrogen sulfide. U. S. D. o. L. Occupational Safety and Health: 10.
 15. OSHA. 2021. Hydrogen sulfide hazards; [accessed 2022 April 25]. <https://www.osha.gov/hydrogen-sulfide/hazards>
 16. Eghbal MA, Pennefather PS, O'Brien PJ. H2S cytotoxicity mechanism involves reactive oxygen species formation and mitochondrial depolarisation. *Toxicology.* 2004 Oct 15;203(1-3):69-76. doi: 10.1016/j.tox.2004.05.020. PMID: 15363583.
 17. Jackson MR, Melideo SL, Jorns MS. Human sulfide:quinone oxidoreductase catalyzes the first step in hydrogen sulfide metabolism and produces a sulfane sulfur metabolite. *Biochemistry.* 2012 Aug 28;51(34):6804-15. doi: 10.1021/bi300778t. Epub 2012 Aug 20. PMID: 22852582.
 18. Jiang J, Chan A, Ali S, Saha A, Haushalter KJ, Lam WL, et al.-Mechanisms of Toxicity and Development of an Antidote. *Sci Rep.* 2016 Feb 15;6:20831. doi: 10.1038/srep20831. PMID: 26877209; PMCID: PMC4753484.
 19. Truong DH, Eghbal MA, Hindmarsh W, Roth SH, O'Brien PJ. Molecular mechanisms of hydrogen sulfide toxicity. *Drug Metab Rev.* 2006;38(4):733-44. doi: 10.1080/03602530600959607. PMID: 17145698.
 20. Kiss L, Deitch EA, Szabó C. Hydrogen sulfide decreases adenosine triphosphate levels in aortic rings and leads to vasorelaxation via metabolic inhibition. *Life Sci.* 2008 Oct 24;83(17-18):589-94. doi: 10.1016/j.lfs.2008.08.006. Epub 2008 Aug 28. PMID: 18790700; PMCID: PMC4225123.
 21. Szabó C. Hydrogen sulphide and its therapeutic potential. *Nat Rev Drug Discov.* 2007 Nov;6(11):917-35. doi: 10.1038/nrd2425. PMID: 17948022.
 22. Geng P, Yu F, Tan D, Xu J, Yang Y, Xu M, et al. Involvement of claudin-5 in H2S-induced acute lung injury. *J Toxicol Sci.* 2020;45(5):293-304. doi: 10.2131/jts.45.293. PMID: 32404561.
 23. Chen J, Chen S, Mao W. A Case of Survival: Myocardial Infarction and Ventricular Arrhythmia Induced by Severe Hydrogen Sulfide Poisoning. *Cardiology.* 2016;135(1):43-7. doi: 10.1159/000445938. Epub 2016 May 19. PMID: 27193372.
 24. Wang J, Zhang H, Su C, Chen J, Zhu B, Zhang H, et al. Dexamethasone ameliorates H2S-induced acute lung injury by alleviating matrix metalloproteinase-2 and -9 expression. *PLoS One.* 2014 Apr 10;9(4):e94701. doi: 10.1371/journal.pone.0094701. PMID: 24722316; PMCID: PMC3983216.
 25. Sonobe T, Chenuel B, Cooper TK, Haouzi P. Immediate and Long-Term Outcome of Acute H2S Intoxication Induced Coma in Unanesthetized Rats: Effects of Methylene Blue. *PLoS One.* 2015 Jun 26;10(6):e0131340. doi: 10.1371/journal.pone.0131340. PMID: 26115032; PMCID: PMC4482667.
 26. Sonobe T, Haouzi P. H2S induced coma and cardiogenic shock in the rat: Effects of phenothiazinium chromophores. *Clin Toxicol (Phila).* 2015 Jul;53(6):525-39. doi: 10.3109/15563650.2015.1043440. Epub 2015 May 12. PMID: 25965774; PMCID: PMC4469500.
 27. Hendry-Hofer TB, Ng PC, McGrath AM, Mukai D, Brenner M, Mahon S, et al. Intramuscular aminotetrazole cobinamide as a treatment for inhaled hydrogen sulfide poisoning in a large swine model. *Ann N Y Acad Sci.* 2020 Nov;1479(1):159-167. doi: 10.1111/nyas.14339. Epub 2020 Mar 31. PMID: 32233102.
 28. Hildebrandt TM, Grieshaber MK. Three enzymatic activities catalyze the oxidation of sulfide to thiosulfate in mammalian and invertebrate mitochondria. *FEBS J.* 2008 Jul;275(13):3352-61. doi: 10.1111/j.1742-4658.2008.06482.x. Epub 2008 May 20. PMID: 18494801.

29. Miyazaki Y, Marutani E, Ikeda T, Ni X, Hanaoka K, Xian M, et al. A Sulfonyl Azide-Based Sulfide Scavenger Rescues Mice from Lethal Hydrogen Sulfide Intoxication. *Toxicol Sci.* 2021 Sep 28;183(2):393-403. doi: 10.1093/toxsci/kfab088. PMID: 34270781; PMCID: PMC8478331.
30. Ng PC, Hendry-Hofer TB, Garrett N, Brenner M, Mahon SB, Maddry JK, et al. Intramuscular cobinamide versus saline for treatment of severe hydrogen sulfide toxicity in swine. *Clin Toxicol (Phila).* 2019 Mar;57(3):189-196. doi: 10.1080/15563650.2018.1504955. Epub 2018 Nov 15. PMID: 30430872; PMCID: PMC6540978.
31. Price WD, Price SM, Johnston M. Novel treatment of dihydrogen sulfide inhalation using hyperbaric oxygen during mass casualty. *Undersea Hyperb Med.* 2021 Second Quarter;48(2):153-156. doi: 10.22462/03.04.2021.5. PMID: 33975405.
32. Lim E, Mbowe O, Lee AS, Davis J. Effect of environmental exposure to hydrogen sulfide on central nervous system and respiratory function: a systematic review of human studies. *Int J Occup Environ Health.* 2016 Jan;22(1):80-90. doi: 10.1080/10773525.2016.1145881. Epub 2016 Apr 29. PMID: 27128692; PMCID: PMC4894269.
33. Tanaka S, Fujimoto S, Tamagaki Y, Wakayama K, Shimada K, Yoshikawa J. Bronchial injury and pulmonary edema caused by hydrogen sulfide poisoning. *Am J Emerg Med.* 1999 Jul;17(4):427-9. doi: 10.1016/s0735-6757(99)90102-x. PMID: 10452448.
34. Mo W, Shen J, Huang X, Zhang Y, Zhang Z. Acute myocardial injury following hydrogen sulfide poisoning. *Toxicol Ind Health.* 2020 Oct;36(10):750-758. doi: 10.1177/0748233720945184. Epub 2020 Aug 6. PMID: 32757890.
35. Rumbelha W, Whitley E, Anantharam P, Kim DS, Kanthasamy A. Acute hydrogen sulfide-induced neuropathology and neurological sequelae: challenges for translational neuroprotective research. *Ann N Y Acad Sci.* 2016 Aug;1378(1):5-16. doi: 10.1111/nyas.13148. Epub 2016 Jul 21. PMID: 27442775; PMCID: PMC5063677.
36. Haouzi P, Sonobe T, Judenherc-Haouzi A. Hydrogen sulfide intoxication induced brain injury and methylene blue. *Neurobiol Dis.* 2020 Jan;133:104474. doi: 10.1016/j.nbd.2019.05.013. Epub 2019 May 16. PMID: 31103557.
37. Haouzi P, Tubbs N, Cheung J, Judenherc-Haouzi A. Methylene Blue Administration During and After Life-Threatening Intoxication by Hydrogen Sulfide: Efficacy Studies in Adult Sheep and Mechanisms of Action. *Toxicol Sci.* 2019 Apr 1;168(2):443-459. doi: 10.1093/toxsci/kfy308. PMID: 30590764; PMCID: PMC6516679.
38. Adgate JL, Goldstein BD, McKenzie LM. Potential public health hazards, exposures and health effects from unconventional natural gas development. *Environ Sci Technol.* 2014;48(15):8307-20. doi: 10.1021/es404621d. Epub 2014 Feb 24. PMID: 24564405.
39. Wang L, Meng J, Wang C, Yang C, Wang Y, Li Y, et al. Hydrogen sulfide alleviates cigarette smoke-induced COPD through inhibition of the TGF- β 1/smad pathway. *Exp Biol Med (Maywood).* 2020 Feb;245(3):190-200. doi: 10.1177/1535370220904342. Epub 2020 Feb 2. PMID: 32008357; PMCID: PMC7045331.
40. Libiad M, Yadav PK, Vitvitsky V, Martinov M, Banerjee R. Organization of the human mitochondrial hydrogen sulfide oxidation pathway. *J Biol Chem.* 2014 Nov 7;289(45):30901-10. doi: 10.1074/jbc.M114.602664. Epub 2014 Sep 15. PMID: 25225291; PMCID: PMC4223297.
41. Anantharam P, Kim DS, Whitley EM, Mahama B, Imerman P, Padhi P, et al. Midazolam Efficacy Against Acute Hydrogen Sulfide-Induced Mortality and Neurotoxicity. *J Med Toxicol.* 2018 Mar;14(1):79-90. doi: 10.1007/s13181-017-0650-4. Epub 2018 Jan 9. PMID: 29318511; PMCID: PMC6013736.
42. Anantharam P, Whitley EM, Mahama B, Kim DS, Imerman PM, Shao D, et al. Characterizing a mouse model for evaluation of countermeasures against hydrogen sulfide-induced neurotoxicity and neurological sequelae. *Ann N Y Acad Sci.* 2017 Jul;1400(1):46-64. doi: 10.1111/nyas.13419. Epub 2017 Jul 18. PMID: 28719733; PMCID: PMC6383676.
43. Anantharam P, Whitley EM, Mahama B, Kim DS, Sarkar S, Santana C, et al. Cobinamide is effective for treatment of hydrogen sulfide-induced neurological sequelae in a mouse model. *Ann N Y Acad Sci.* 2017 Nov;1408(1):61-78. doi: 10.1111/nyas.13559. PMID: 29239480; PMCID: PMC5734662.
44. Matthew R Dent, Jason J. Rose, Jesús Tejero, Mark T Gladwin. Carbon Monoxide Poisoning: From Microbes to Therapeutics. *ANNUAL REVIEW OF MEDICINE*, 07 Jun 2024, Vol. 75, Issue 1, pages 337 – 351 <https://doi.org/10.1146/annurev-med-052422-020045>
45. Li R, Dai X, Feng Z, Li Y, Zhao M, Liu J. Effect of toxic ligands on O₂ binding to heme and their toxicity mechanism. *Phys Chem Chem Phys.* 2019;21(27):14957–63. DOI: 10.1039/C9CP02583A.

ВІДОМОСТІ ПРО АВТОРІВ

Проданчук Микола Георгійович – доктор медичних наук, професор, член-кореспондент НАМН України, директор Державного підприємства «Науковий центр превентивної токсикології, харчової та хімічної безпеки імені академіка Л.І. Медведя Міністерства охорони здоров'я України». вул. Героїв Оборони, 6, 03127, м. Київ, Україна. ORCID: 0000-0002-9229-9761.

Балан Галина Макарівна – доктор медичних наук, професор, головний науковий співробітник відділу «Інститут експериментальної токсикології та медико-біологічних досліджень» Державного підприємства «Науковий центр превентивної токсикології, харчової та хімічної безпеки імені академіка Л.І. Медведя Міністерства охорони здоров'я України», вул. Героїв Оборони, 6, 03127, м. Київ, Україна. ORCID: 0009-0005-9666-8914.

Жмійко Петро Григорович – доктор біологічних наук, завідувач відділу «Інститут експериментальної токсикології та медико-біологічних досліджень», Державного підприємства «Науковий

центр превентивної токсикології, харчової та хімічної безпеки імені академіка Л.І. Медведя Міністерства охорони здоров'я України». Адреса: вул. Героїв Оборони, 6, 03127, м. Київ, Україна. ORCID: 0000-0001-7314-9947.

Строй Анатолій Миколайович – кандидат медичних наук, провідний науковий співробітник сектору досліджень алкогольної та тютюнової продукції Державного підприємства «Науковий центр превентивної токсикології, харчової та хімічної безпеки імені академіка Л.І. Медведя Міністерства охорони здоров'я України», вул. Героїв Оборони, 603127, м. Київ, Україна. Email: sanbrovary@gmail.com. ORCID: 0009-0001-2194-7098.

**ІНФОРМАЦІЯ ПРО ВНЕСОК КОЖНОГО АВТОРА /
INFORMATION ON CONTRIBUTION OF EACH AUTHOR**

М.Г. Проданчук / M. Prodanchuk ^{A,F,G}

Г.М. Балан / H. Balan ^{A,B,C,D}

П.Г. Жмінко / P. Zhminko ^{B,F}

А.М. Строй / A. Stroii ^{B,E}

Стаття надійшла до редакції 24 червня 2024 р.

INFORMATION ABOUT THE AUTHORS

Mykola Prodanchuk – Doctor of Medical Sciences, Professor, Corresponding Member of the National Academy of Medical Sciences of Ukraine, Director of the L.I. Medved's Research Centre of Preventive Toxicology, Food and Chemical Safety, Ministry of Health, Ukraine (State Enterprise).

Address: 6 Heroiv Oborony str., 03127, Kyiv, Ukraine. ORCID 0000-0002-9229-9761.

Galyna Balan – Doctor of Medical Sciences, Professor, Chief Researcher Department of the Institute of Experimental Toxicology and Medical and Biological Research of the L.I. Medved's Research Centre of Preventive Toxicology, Food and Chemical Safety, Ministry of Health, Ukraine (State Enterprise).

Address: 6 Heroiv Oborony st, 03127, Kyiv, Ukraine. ORCID: 0009-0005-9666-8914.

Petro Zhminko – Doctor of Biological Sciences, Head of the Department of the Institute of Experimental Toxicology and Medical-Biological Research of the L.I. Medved's Research Centre of Preventive Toxicology, Food and Chemical Safety, Ministry of Health, Ukraine (State Enterprise).

Address: 6 Heroiv Oborony st, 03127, Kyiv, Ukraine. ORCID: 0000-0001-7314-9947.

Stroii Anatolii Mykolaiovych – Candidate of Medical Sciences, Leading Researcher at the Alcohol and Tobacco Products Research Sector of the L.I. Medved's Research Centre of Preventive Toxicology, Food and Chemical Safety, Ministry of Health, Ukraine (State Enterprise). Address: 6 Heroiv Oborony str., 03127, Kyiv, Ukraine. Email: sanbrovary@gmail.com . ORCID: 0009-0001-2194-7098 .

The article was received by the editors on June 24, 2024.